

文章编号: 1000-0615(2019)05-1298-10

DOI: 10.11964/jfc.20180611339

哈维氏弧菌引起的条纹海马表皮溃疡综合征的研究

李 莹^{1,2}, 王 波², 张培玉¹, 刘洪展³, 郑风荣^{2*},
王宗兴², 徐宗军², 赵 超⁴

1. 青岛大学环境科学与工程学院, 山东 青岛 266071;

2. 自然资源部第一海洋研究所, 山东 青岛 266061;

3. 山东大学海洋学院, 山东 威海 264029;

4. 青岛清源海洋生物科技公司, 山东 青岛 266000)

摘要: 近年来, 条纹海马的养殖在我国发展迅速, 但由于多种养殖疾病的频繁暴发, 严重制约了条纹海马养殖业的健康发展。自2017年以来, 我国北方地区在条纹海马的养殖过程中, 多次发生表皮溃疡综合征, 患病海马游泳能力减弱, 皮肤大面积溃疡, 同时伴随烂尾症状, 解剖后发现其肠道发白, 肝脏及鳃颜色暗淡, 死亡率较高, 给海马养殖业造成巨大的经济损失。本研究从患病条纹海马的溃烂肌肉及肠道中分离出13株优势菌株, 经回归感染实验证实菌株HDM-2可引起条纹海马出现表皮溃疡综合征的类似症状, 且半数致死量(LD₅₀)约为 2.89×10^8 CFU/mL。为确定菌株HDM-2的分类地位, 采用生理生化及基于16S *rDNA*的分子生物学方法对其进行鉴定, 结果显示, HDM-2为哈维氏弧菌; 为了解菌株HDM-2的菌体特征, 采用透射电镜(TEM)对菌株HDM-2进行观察, 结果显示, HDM-2为周生鞭毛, 有荚膜, 大小约 $2.20 \mu\text{m} \times 4.75 \mu\text{m}$; 为获知HDM-2的抗生素敏感性, 采用纸片扩散法进行药敏试验, 结果显示, 菌株HDM-2对氟苯尼考和头孢他啶等较敏感; 患病条纹海马的组织病理学研究表明, 菌株HDM-2对条纹海马的皮肤、肝脏以及鳃组织损伤较严重。本文可为条纹海马表皮溃疡综合征的防治及深入研究提供基础资料。

关键词: 条纹海马; 表皮溃疡综合征; 病原菌; 哈维氏弧菌; 药敏试验

中图分类号: S 941.42

文献标志码: A

条纹海马(*Hippocampus erectus*), 原产于大西洋海域, 主要栖息于浅海层及珊瑚礁等区域, 是一种集药用价值与观赏价值于一身的珍贵物种^[1-2]。自2004年, 所有的海马物种都被列入了华盛顿公约(Convention on the Settlement of Investment Disputes Between States and Nationals of Other States, CITES)和世界自然保护联盟(International Union for Conservation of Nature, IUCN)红色名录上。由于其重要的中医药价值, 我国对海马的需求量急剧上升, 使得我国成为一个海马交易大国, 2014年以来, 每年应用于中医药材

的干海马的交易量均超过2 t^[3]。近年来, 由于野生栖息地的破坏和过度捕捞等原因, 野生海马的数量急剧下降。因此, 海马养殖业的发展刻不容缓^[4-7]。

相对于其他的养殖鱼类, 海马较难适应高密度的养殖环境, 高密度养殖使海马极易受到感染, 除此之外, 海马以桡足类(Copepods)和卤虫(*Artemia*)为食, 这些生物本身就携带大量的致病菌, 因此, 在海马养殖业中病害问题日渐突出, 严重制约了该产业的健康发展^[8-9]。自2017年以来, 在条纹海马的养殖过程中, 频繁暴发表

收稿日期: 2018-06-25 修回日期: 2018-09-21

资助项目: 国家重点研发计划(2017YFA00603200); 国家海洋局海洋生态环境科学与工程重点实验室开放基金(MESE-2017-02), ; 山东大学基本科研业务费专项(2015ZQXM2024)

通信作者: 郑风荣, E-mail: zhengfr@fio.org.cn

皮溃疡综合征, 患病海马表现为游泳力以及尾部握力减弱, 皮肤大面积溃烂, 同时伴随烂尾症状, 其解剖特征表现为肠道发白, 肝脏及鳃部颜色暗淡, 患病海马会在3 d内死亡, 死亡率高达80%以上。

2017年7月, 对从青岛清源海洋生物科技有限公司获取患有表皮溃疡综合征的条纹海马进行病原菌的分离及鉴定, 采用生理生化鉴定以及分子生物学手段明确了病原菌的分类学地位, 并对其进行了系统发育学分析, 同时针对病原菌进行了药敏试验。另外, 对患有表皮溃疡综合征的条纹海马进行了组织病理学分析, 为条纹海马表皮溃疡综合征的诊断和防治提供理论依据, 为条纹海马养殖业的健康发展奠定基础。

1 材料与方 法

1.1 材 料

健康条纹海马由青岛清源海洋生物科技有限公司提供[体长(7.85±0.34) cm, 体质量(2.34±0.26) g]。条纹海马暂养于整理箱(60 cm×40 cm×35 cm), 暂养条件: 盐度为30, 温度为(25±1) °C, 连续充氧, 每天换水量为50%。2216E培养基、硫代硫酸盐柠檬酸盐胆盐蔗糖琼脂(TCBS)培养基以及LB肉汤培养基购于青岛海博生物技术有限公司; 10×PBS缓冲试剂购于北京索莱宝生物技术有限公司; 微量生化鉴定管以及药敏片购于杭州微生物试剂有限公司; PCR Mix购于宝生物工程(大连)有限公司; 16S *rDNA*通用引物27F和1492R由上海派森诺生物科技股份有限公司合成。

1.2 方 法

病原菌的分离、纯化 将具有典型症状的患病条纹海马收集于实验室, 用0.01 mol/L的无菌磷酸盐缓冲盐水(PBS缓冲液)冲洗体表3次, 对患病条纹海马进行解剖, 分别取其溃烂肌肉及肠道组织剪碎至装有灭菌PBS缓冲液的离心管中, 混匀离心后取上清液进行稀释后分别涂布于2216E及TCBS培养基, 28 °C培养箱中培养24 h, 挑取优势菌株并经4次分离纯化后, 得到13株纯化的优势菌株。

条纹海马的回归感染实验 根据16S *rDNA*分子鉴定结果, 挑取3株优势菌株用于条纹海马表皮溃疡综合征的回归感染实验, 3株菌株分别

命名为HDM-1、HDM-2和MDM-3。将3株菌株分别接种于LB液体培养基(70%海水), 28 °C摇床培养24 h, 菌液于6 000 r/min离心5 min收集菌体, 使菌体重悬于PBS缓冲液, 分别调整浓度为 10^8 CFU/mL和 10^7 CFU/mL。将210尾暂养1周后的健康条纹海马分为7个处理组, 每个处理组3个平行, 每个平行10尾条纹海马。将0.10 mL不同株、不同浓度的菌液经腹腔注射进入条纹海马体内, 对照组注射等量的PBS缓冲液, 连续观察条纹海马的症状及死亡情况, 并收集患病条纹海马的溃烂肌肉及肠道组织进行细菌再分离。

病原菌的鉴定及观察 将上述纯化后的单菌落转移至装有38 μL无菌水的PCR小管中, 99 °C破壁20 min, 用于扩增16S *rDNA*序列的通用引物为27F (5'-AGAGTTTGATCCTGGCTCAG-3')以及1492 R (5'-TACGGCTACCTTGTTAGGACTT-3')。PCR产物经上海派森诺生物科技股份有限公司测序, 将测序结果在NCBI数据库中进行BLAST比对, 取与目的基因同源性较高的基因, 利用MEGA 5.1采用邻位相连法构建系统发育树, 并用自举数集1 000次检测置信度。将纯化后的菌株HDM-2根据说明步骤进行生理生化反应实验。HDM-2划线接种于2216E固体培养基, 28 °C培养箱中培养12 h。菌株HDM-2用铜网捞出晾干, 磷钨酸负染3 min后, 置于透射电镜(JEM-1200EX, Tokyo, 日本)下观察菌株形态。

药敏试验 本实验采用纸片扩散法(KB法), 选用15种抗生素药敏片(直径为6 mm)对菌株HDM-2进行药敏试验。于无菌环境中, 用镊子取出药敏片平贴于涂有HDM-2菌株的2216E固体培养基表面, 将贴有药敏片的平板置于培养箱, 28 °C培养12 h后测量抑菌圈直径。

半数致死量(LD₅₀)的测定 为了确定菌株HDM-2的毒性大小, 本研究针对菌株HDM-2进行LD₅₀的测定实验。用PBS缓冲液将菌液浓度调整为 5.46×10^8 、 2.73×10^8 、 1.37×10^8 以及 0.68×10^8 CFU/mL, 将健康条纹海马分为5个处理组, 每个处理组3个平行, 每个平行10尾, 将0.10 mL不同浓度的菌液经腹腔注射进入条纹海马体内, 对照组注射等量的PBS缓冲液。条纹海马经注射感染后, 连续观察并记录条纹海马死亡情况, 收集患病海马的溃烂肌肉及肠道组织进行细菌再分离, 并使用IBM SPSS Statistics 20软件计算LD₅₀。

组织病理学观察 分别取患有表皮溃疡综合征和健康条纹海马的皮肤、肝脏以及鳃组

织,在Davidson's固定液中固定24 h,之后进行乙醇梯度脱水,采用二甲苯透明处理后,进行浸蜡、包埋和切片处理,切片厚度为5 μm 。将切片贴于载玻片,经二甲苯脱蜡、苏木精-伊红(H.E)染色后在显微镜(Olympus CKX41)下观察。

2 结果

2.1 病原菌的分离、纯化以及确定

回归感染实验中,注射菌株HDM-2组的条纹海马出现明显的皮肤溃疡症状及死亡情况,且症状与自然发病的症状高度相似(图1),而其他实验组条纹海马以及对照组条纹海马未出现明显症状和死亡现象(表1)。将感染后患病条纹海马的溃烂肌肉及肠道组织进行细菌再分离,得到的细菌经16S *rDNA*鉴定发现,与初次分离的细菌属同一种细菌,符合科赫法则,因此,菌株HDM-2为条纹海马表皮溃疡综合征的病原菌。

2.2 病原菌的鉴定及观察

16S *rDNA*序列分析以及系统发育树的构建菌株HDM-2的16S *rDNA*序列经测序大小为1 405 bp,将目的序列在NCBI数据库中进行BLAST比对,结果显示,菌株HDM-2与哈维氏弧菌(*Vibrio harveyi*)的序列同源性达到100%。取与目的序列同源性较高的9个异种序列,利用MEGA 5.1采用邻位相连法构建系统发育树(图2)。

生理生化鉴定 经生理生化鉴定,菌株HDM-2为革兰氏阴性菌,可在1%~10%NaCl蛋白胨水中生长;可发酵葡萄糖、甘露糖、蔗糖、阿拉伯糖以及麦芽糖,不可发酵木糖和乳糖;脲酶、脂酶以及明胶酶阴性;甘露醇阳性,肌醇及水杨苷阴性;精氨酸脱羧酶以及赖氨酸脱羧酶阳性,鸟氨酸脱羧酶阴性;且ONPG、VP以及M.R结果均为阴性(表2),其鉴定结果与哈维氏弧菌基本一致。




图1 患表皮溃疡综合征条纹海马的临床表征

1, 2. 自然状态下患病的条纹海马; 3, 4. 注射HDM-2的患病条纹海马

Fig. 1 Clinical symptoms of the infected *H. erectus*

1, 2. diseased *H. erectus* under natural condition; 3, 4. diseased *H. erectus* injected with HDM-2

表1 菌株HDM-2回感实验结果

Tab. 1 Artificial infection test of HDM-2

组别 group	注射浓度/(CFU/mL) concentration	7天累计死亡数/尾 accumulative death number	海马数量/尾 no. of <i>H. erectus</i>	死亡率/% mortality
HDM-1	10^7	0	10	0
HDM-1	10^8	0	10	0
HDM-2	10^7	2	10	20
HDM-2	10^8	10	10	100
HDM-3	10^7	0	10	0
HDM-3	10^8	0	10	0
对照 control	0.01 mol/L PBS	0	10	0

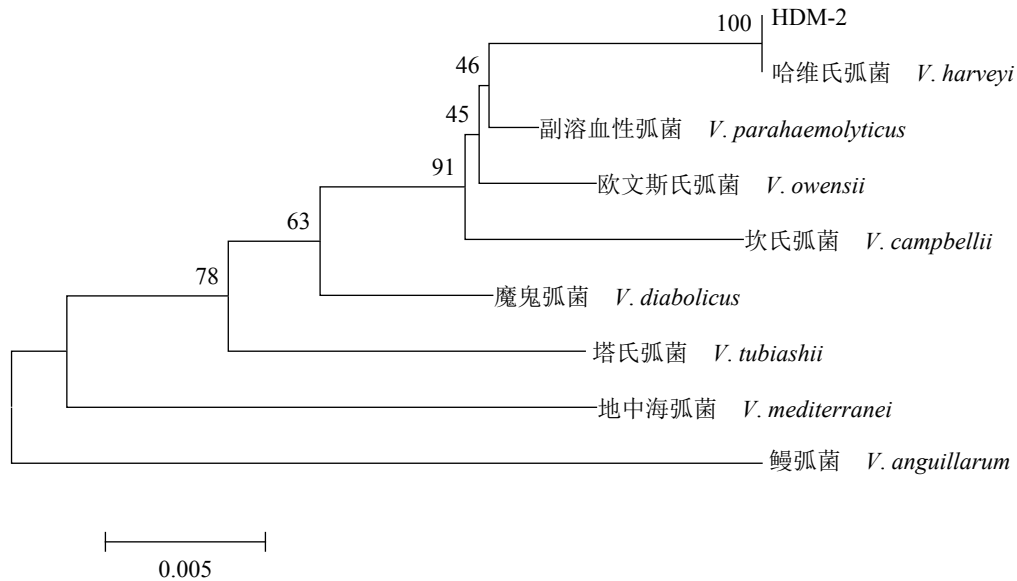


图 2 菌株HDM-2基于16S *rDNA*序列的NJ系统发育树

Fig. 2 NJ phylogenetic tree of HDM-2 based on 16S *rDNA* sequences

形态学观察 菌株HDM-2接种于2216E固体培养基, 28℃培养12h, 观察菌落形态为圆形、菌落湿润、突起、边缘整齐, 菌落呈淡黄色、半透明。菌株HDM-2用磷钨酸负染3 min, 晾干后经透射电镜观察, 菌株HDM-2呈短杆状、周生鞭毛、有荚膜、无芽孢, 且菌体大小约为 $2.20\ \mu\text{m}\times 4.75\ \mu\text{m}$ (图3)。

2.3 药敏试验

药敏试验结果发现, 菌株HDM-2对氟苯尼考、头孢他啶、头孢曲松以及先锋霉素等抗生素高度敏感; 对奈替米星、左氧氟沙星、恩诺沙星以及环丙沙星等抗生素敏感; 而对阿莫西林、氨苄西林、多西环素、四环素、青霉素以及庆大霉素等抗生素存在耐药情况(表3)。

2.4 LD₅₀的测定

在菌株HDM-2的初次回归感染实验中, 注射浓度水平为 10^7 CFU/mL实验组条纹海马的死亡率为20%, 注射HDM-2浓度水平为 10^8 CFU/mL实验组条纹海马的死亡率为100%, 故LD₅₀处于浓度水平 10^7 CFU/mL与 10^8 CFU/mL之间, 通过平板稀释法, 确定了 10^8 CFU/mL的精确浓度为 5.46×10^8 CFU/mL, 据此结果设计并进行LD₅₀的测定实验。条纹海马经注射感染后, 组1条纹海马的平均死亡率达到100%, 组2、组3及组4的平均死亡率分别为40%、10%以及0, 而对照组条纹海马无

死亡现象(表4), 因此, LD₅₀计算结果约为 2.89×10^8 CFU/mL。再次收集患病条纹海马的溃烂肌肉及肠道组织进行细菌再分离, 得到的细菌经16S *rDNA*鉴定与初次分离的细菌属同一种。

2.5 组织病理学观察

以健康条纹海马的皮肤、肝脏和鳃为对照, 取患有表皮溃疡综合征的条纹海马的皮肤、肝脏和鳃进行组织病理学观察。结果显示, 患病条纹海马的皮肤组织严重病变, 表层上皮细胞受损严重, 色素层完全消失, 且结缔组织结构疏松; 鳃组织同样严重受损, 鳃小叶结构紊乱, 上皮细胞肿大变形, 与毛细血管部分分离, 肿胀坏死细胞脱落, 并可见游离红细胞含量多; 在肝组织中可观察到有一定程度淤血现象(图版)。

3 讨论

近年来, 随着自然海域海马野生资源数量的急剧减少, 人工养殖已经成为满足市场需求的重要手段, 然而由于疾病的频繁发生, 使得人工养殖海马的规模化和产业化发展受到极大地阻碍^[6]。本研究从患有表皮溃疡综合征的条纹海马中分离到一株病原菌HDM-2, 经人工回归感染实验证实菌株HDM-2为条纹海马表皮溃疡综合征的病原菌。通过生理生化实验及分子生物学方法鉴定后确定HDM-2为哈维氏弧菌。

表 2 菌株HDM-2生理生化鉴定结果

Tab. 2 Physiological and biochemical characteristics of HDM-2

项目 item	HDM-2观察结果 observed results	哈维氏弧菌 ^[10-11] <i>V. harveyi</i>	项目 item	HDM-2观察结果 observed results	哈维氏弧菌 ^[10-11] <i>V. harveyi</i>
1%NaCl精氨酸脱羧酶 1%NaCl arginine decarboxylase	+	d	脲酶 urease	-	d
1%NaCl赖氨酸脱羧酶 1%NaCl lysine decarboxylase	+	+	ONPG实验 ONPG test	-	-
1%NaCl鸟氨酸脱羧酶 1%NaCl ornithine decarboxylase	-	-	VP实验 VP test	-	-
1%NaCl精氨酸水解酶 1%NaCl arginine hydrolase	+	d	M.R实验 M.R test	-	+
1%NaCl葡萄糖 1%NaCl glucose	+	d	麦芽糖 maltose	+	+
1%NaCl甘露糖 1%NaCl mannose	+	+	明胶酶 gelatinase	-	+
1%NaCl 精氨酸双水解酶 1%NaCl argininedihydrolase	+	-	脂酶 lipase	-	-
1%NaCl蔗糖 1%NaCl sucros	+	d	革兰氏染色 gram staining	G ⁻	G ⁻
1%NaCl阿拉伯糖 1%NaCl arabinose	+	d	Kovacs氏靛基质 Kovacs indole	+	ND
1%NaCl木糖 1%NaCl xylose	-	-	硝酸盐还原 nitrate reduction	-	+
1%NaCl甘露醇 1%NaCl mannitol	+	+	3%NaCl H ₂ S产气 3%NaCl H ₂ S production	-	-
3%NaCl乳糖 3%NaCl lactose	-	-	3%NaCl胨水 3%NaCl peptone water	+	+
1%NaCl肌醇 1%NaCl inositol	-	-	6%NaCl胨水 6%NaCl peptone water	+	+
1%NaCl柠檬酸盐 1%NaCl citrate	+	+	8%NaCl胨水 8%NaCl peptone water	+	+
1%NaCl水杨苷 1%NaCl salicin	-	d	10%NaCl胨水 10%NaCl peptone water	-	-
O/129敏感 O/129 sensitivity	+	+	无盐胨水 no salt peptone water	-	-

注：“+”阳性，“-”阴性，“G⁻”革兰氏阴性，d. 有阳有阴，ND. 无相关数据，ONPG实验. β-半乳糖苷酶实验，VP实验. 伏普实验，M.R实验. 甲基红实验

Notes: "+" positive, "-" negative, G⁻. gram-negative, d. discrepancies, ND. no data, ONPG test. β-gala-ctosidase test, VP test, Voges-Prosk-aurer, M. R test. methyl red test

弧菌病是一种威胁多种海洋生物的常见疾病，已报道的致病性弧菌有副溶血弧菌^[12]、鳃弧菌^[13-14]、溶藻弧菌(*V. alginolyticus*)^[15]和哈维氏弧菌^[16-17]等，其中哈维氏弧菌是一种毒性较强的杆状革兰氏阴性菌，其致病性已被广泛报道。哈维氏弧菌的感染对象广泛，根据已有报道包括牙鲆(*Paralichthys olivaceus*)、许氏平鲉(*Sebastes schlegeli*)^[18]、锯盖鱼(*Centropomus undecimalis*)^[19]、金头鲷(*Sparus aurata*)、挪威舌齿鲈(*Dicentrarchus labrax*)^[20]、大西洋鲑(*Salmo salar*)^[21]以及点带石斑鱼(*Epinephelus coioides*)^[22]等。弧菌病对海马的危害极大，根据已有的报道，坎氏弧菌可使日本海马(*H. japonicus*)患白斑状表皮溃疡综合征^[23]；灿烂弧菌(*V. splendidus*)可使欧洲海马(*H. hippocampus*)患烂尾病；溶藻弧菌可使浅黄海马(*H. guttulatus*)患白斑状皮肤溃疡病^[24]；哈维氏弧菌可使库达海马(*H. kuda*)患出血病^[25-26]等。自2017年以来，在我国北方条纹海马的养殖过程中，表皮溃疡综合征频繁发生，给养殖业造成巨大的经济损失，严重制约了条纹海马养殖业的发展。本文首次对条纹海马的表皮溃疡综合征进行研究，分离并确定了病原菌HDM-2为哈维氏弧菌，为海马表皮溃疡综合征的治疗进行指导，也为后续的深入研究奠定基础。

为了初步揭示菌株HDM-2的致病性，对患病条纹海马进行组织病理学观察，观察发现，患有表皮溃疡综合征的条纹海马皮肤组织严重病变，色素层完全消失，鳃组织同样受损严重。

为了初步揭示菌株HDM-2的致病性，对患病条纹海马进行组织病理学观察，观察发现，患有表皮溃疡综合征的条纹海马皮肤组织严重病变，色素层完全消失，鳃组织同样受损严重。

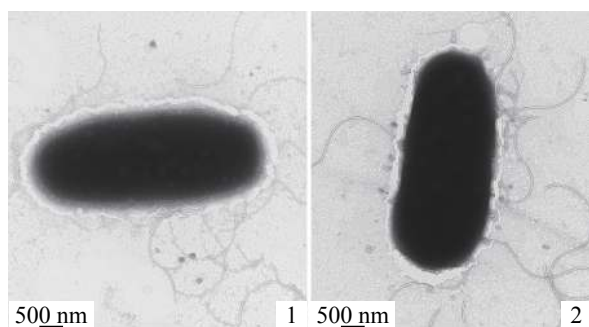


图3 菌株HDM-2透射电镜图

Fig. 3 Transmission electron microscope of strain HDM-2

鱼类的体表黏膜层作为鱼体与外界环境持续交流的媒介, 充当了抵御病原菌附着和入侵的第一道防线^[27]。鱼类上皮组织中的黏液细胞是一种腺体细胞, 可以分泌大量黏液^[28], 分布于鱼类的皮肤、鳃以及消化道等器官, 这层黏液层具有重要的免疫功能和免疫因素, 其主要成分有黏蛋白、免疫相关酶、凝集素、补体蛋白、免疫球蛋白和抗菌肽等, 在鱼类的生命活动中发挥着重要的免疫功能^[29-31]。组织病理学观察结果显示, 患病海马皮肤组织以及鳃组织严重病变, 患病条纹海马皮肤表层破坏严重, 黏液层和鳃丝结构完全被破坏, 上皮细胞损伤严重。显然,

表3 菌株HDM-2药敏试验结果

Tab. 3 Antibiotic sensitivity of HDM-2

药物名称 antibiotic name	药物含量($\mu\text{g}/\text{片}$) drug content	抑菌圈直径/mm diameter of inhibition	敏感性 sensitivity
氟苯尼考 florfenicol	30	25	++
奈替米星 netilmicin	30	12	+
左氧氟沙星 levofloxacin	5	15	+
阿莫西林 amoxicillin	20	6	-
头孢他啶 ceftazidime	30	19	++
恩诺沙星 enrofloxacin	10	12	+
新霉素 neomycin	30	7	+
氨苄西林 ampicillin	10	6	-
多西环素 doxycycline	30	6	-
四环素 tetracycline	30	6	-
头孢曲松 ceftriaxone	30	24	++
青霉素 penicillin	10	6	-
庆大霉素 gentamicin	10	6	-
先锋霉素 cephalosporin	30	19	++
环丙沙星 ciprofloxacin	5	11	+

注: “++”高度敏感, “+”敏感, “-”不敏感

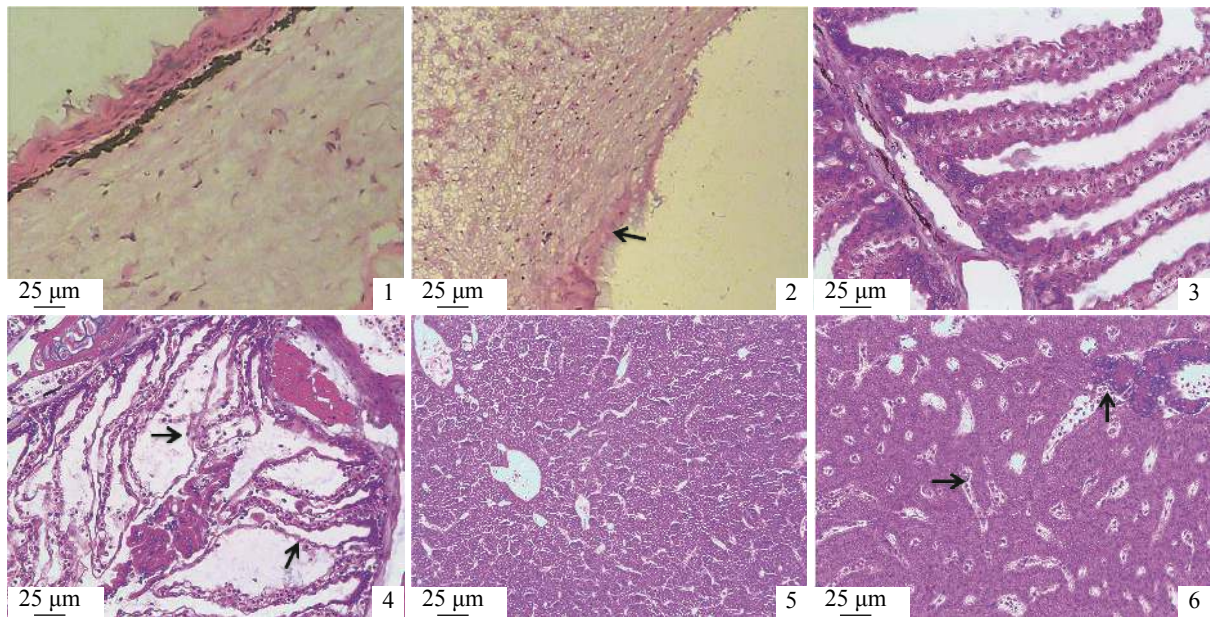
Notes: “++” highly sensitive, “+” sensitive, “-” insensitive

作为条纹海马第一道免疫防线的黏液层已经被病原菌HDM-2破坏, 进而出现其他疾病症状, 由此可知, HDM-2可以通过破坏条纹海马的免疫系统导致其患表皮溃疡综合征。分析其攻击性与致病性, 可能由于自身的荚膜结构, 不但有助于其黏附顺利完成感染宿主的第一步, 而且还可以保护自身免受宿主一系列免疫反应的损害及免疫识别, 进而可完成对宿主的感染。

目前为止, 大多数弧菌病均可通过抗生素进行治疗。本研究中, 药敏试验结果显示, 条纹海马的表皮溃疡综合征可以采用氟苯尼考治疗。但是抗生素的滥用会带来诸多潜在危害, 例如破坏细菌种群结构、药物残留以及细菌耐药性的产生等^[32]。因此, 深入研究海马表皮溃疡综合征病原菌及其致病机制, 对研发疫苗等生物防治措施具有指导意义。

表 4 菌株HDM-2 LD₅₀的测定Tab. 4 Determination of LD₅₀ of HDM-2

组别 group	菌液浓度/(CFU/mL) concentration	7天累计死亡数/尾 accumulative death number	实验海马数量/尾 no. of <i>H. erectus</i>	累计死亡率/% mortality
1	5.46×10^8	10	10	100
2	2.73×10^8	4	10	40
3	1.37×10^8	1	10	10
4	0.68×10^8	0	10	0
对照组 control	0.01 mol/L PBS	0	10	0



图版 条纹海马组织病理学观察

1. 健康皮肤组织, 2. 患病皮肤组织, 3. 健康鳃组织, 4. 患病鳃组织, 5. 健康肝脏组织, 6. 患病肝组织; 黑色箭头指向病变区域

Plate Pathological observation of *H. erectus*

1. skin of healthy seahorse, 2. skin of diseased seahorse, 3. gills of healthy seahorse, 4. gills of diseased seahorse, 5. liver of healthy seahorse, 6. liver of diseased seahorse; black arrow points to the lesion area

参考文献:

- [1] Lin Q, Lin J D, Zhang D. Breeding and juvenile culture of the lined seahorse, *Hippocampus erectus* Perry, 1810[J]. *Aquaculture*, 2008, 277(3-4): 287-292.
- [2] Zhang D, Yin F, Lin J D. Criteria for assessing juvenile quality of the lined seahorse *Hippocampus erectus*[J]. *Aquaculture*, 2011, 322-323: 255-258.
- [3] Li H D, Sun H S, Bai X F, et al. HC2 of *Pseudomonas* sp. induced enteritis in *Hippocampus japonicus*[J]. *Aquaculture Research*, 2016, 47(6): 2027-2030.
- [4] Hora M dos S C da, Joyeux J C. Closing the reproductive cycle: growth of the seahorse *Hippocampus reidi* (Teleostei, Syngnathidae) from birth to adulthood under experimental conditions[J]. *Aquaculture*, 2009, 292(1-2): 37-41.
- [5] Job S D, Do H H, Meeuwig J J, et al. Culturing the oceanic seahorse, *Hippocampus kuda*[J]. *Aquaculture*, 2002, 214(1-4): 333-341.
- [6] Koldewey H J, Martin-Smith K M. A global review of seahorse aquaculture[J]. *Aquaculture*, 2010, 302(3-4): 131-152.
- [7] Payne M F, Rippingale R J. Rearing West Australian Seahorse, *Hippocampus subelongatus*, juveniles on copepod nauplii and enriched *Artemia*[J]. *Aquaculture*, 2000, 188(3-4): 353-361.
- [8] Balcázar J L, Lee N M, Pintado J, et al. Phylogenetic

- characterization and *in situ* detection of bacterial communities associated with seahorses (*Hippocampus guttulatus*) in captivity[J]. *Systematic and Applied Microbiology*, 2010, 33(2): 71-77.
- [9] Lin T T, Zhang D, Liu X, *et al.* Variations of immune parameters in the lined seahorse *Hippocampus erectus* after infection with enteritis pathogen of *Vibrio parahemolyticus*[J]. *Fish & Shellfish Immunology*, 2016, 50: 247-254.
- [10] 徐晓丽, 邵蓬, 李灏, 等. 豹纹鳃棘鲈致病性哈维氏弧菌的分离鉴定与系统发育分析[J]. 华中农业大学学报, 2014, 33(4): 112-118.
- Xu X L, Shao P, Li H, *et al.* Identification and phylogenetic analyses of *Vibrio harveyi* isolated from *Plectropomus leopardus*[J]. *Journal of Huazhong Agricultural University*, 2014, 33(4): 112-118(in Chinese).
- [11] Li J, Xu H S. Isolation and biological characteristics of *Vibrio harveyi* affecting hatchery-reared *Penaeus chinensis* larvae[J]. *Oceanologia et Limnologia Sinica*, 1998, 29(4): 353-361.
- [12] 胡亮, 赵凤梅, 于兰萍, 等. 副溶血弧菌对养殖大菱鲆致病性研究[J]. 水产科学, 2008, 27(7): 340-343.
- Hu L, Zhao F M, Yu L P, *et al.* Identification of pathogenic bacteria in turbot *Scophthalmus maximus*[J]. *Fisheries Science*, 2008, 27(7): 340-343(in Chinese).
- [13] 靳晓敏, 葛慕湘, 张艳英, 等. 大菱鲆源鳃弧菌耐药表型及耐药基因检测[J]. 水产科学, 2015, 34(8): 510-514.
- Jin X M, Ge M X, Zhang Y Y, *et al.* Detection of drug resistance phenotypes and genes in *Vibrio anguillarum* from turbot *Scophthalmus maximus*[J]. *Fisheries Science*, 2015, 34(8): 510-514(in Chinese).
- [14] 栾林林, 张永刚, 王凤军, 等. 大菱鲆源鳃弧菌的分离鉴定及药敏分析[J]. 饲料工业, 2018, 39(22): 60-64.
- Luan L L, Zhang Y G, Wang F J, *et al.* Isolation and identification of *Vibrio anguillarum* from *Scophthalmus maximus* and its drug sensitivity analysis[J]. *Feed Industry Magazine*, 2018, 39(22): 60-64(in Chinese).
- [15] 薛淑霞, 冯守明, 孙金生. 海水工厂化养殖大菱鲆(*Scophthalmus maximus*)和褐牙鲈(*Paralichthys olivaceus*)腹水病病原菌的分离与鉴定[J]. 海洋与湖沼, 2006, 37(6): 548-554.
- Xue S X, Feng S M, Sun J S. Isolation and identification of pathogenic bacteria in swollen abdomen of cultured turbot (*Scophthalmus maximus*) and flounder (*Paralichthys olivaceus*)[J]. *Oceanologia et Limnologia Sinica*, 2006, 37(6): 548-554(in Chinese).
- [16] 范文辉, 黄捷, 王秀华, 等. 养殖大菱鲆溃疡症病原菌的分离鉴定及系统发育分析[J]. 微生物学报, 2005, 45(5): 665-670.
- Fan W H, Huang J, Wang X H, *et al.* Identification and phylogenetic study of pathogenic bacteria causing ulcer disease of cultured turbot (*Scophthalmus maximus*)[J]. *Acta Microbiologica Sinica*, 2005, 45(5): 665-670(in Chinese).
- [17] 张晓君, 毕可然, 阎斌伦, 等. 矛尾复鰕虎鱼病原哈氏弧菌的鉴定及特异性检测方法的建立[J]. 水产科学, 2011, 30(12): 758-763.
- Zhang X J, Bi K R, Yan B L, *et al.* Identification and PCR detection of pathogenic *Vibrio harveyi* isolated from Gobby *Synechogobius hasta*[J]. *Fisheries Science*, 2011, 30(12): 758-763(in Chinese).
- [18] Won K M, Park S I. Pathogenicity of *Vibrio harveyi* to cultured marine fishes in Korea[J]. *Aquaculture*, 2008, 285(1-4): 8-13.
- [19] Kraxberger-Beatty T, Mcgarey D J, Grier H J, *et al.* *Vibrio harveyi*, an opportunistic pathogen of common snook, *Centropomus undecimalis* (Bloch), held in captivity[J]. *Journal of Fish Diseases*, 1990, 13(6): 557-560.
- [20] Pujalte M J, Sitjà-Bobadilla A, Macián M C, *et al.* Virulence and molecular typing of *Vibrio harveyi* strains isolated from cultured dentex, gilthead sea bream and European sea bass[J]. *Systematic and Applied Microbiology*, 2003, 26(2): 284-292.
- [21] Zhang X H, Austin B. Pathogenicity of *Vibrio harveyi* to salmonids[J]. *Journal of Fish Diseases*, 2000, 23(2): 93-102.
- [22] Lee K K, Liu P C, Chuang W H. Pathogenesis of gastroenteritis caused by *Vibrio carchariae* in cultured marine fish[J]. *Marine Biotechnology*, 2002, 4(3): 267-277.
- [23] 李海东. 日本海马白斑状皮肤溃烂病病原学及组织病理学研究[D]. 烟台: 鲁东大学, 2015.
- Li H D. Etiology and histopathology study for white porphyritic ulcer disease of *Hippocampus japonicus*[D]. Yantai: Ludong University, 2015(in Chinese).
- [24] Balcázar J L, Gallo-Bueno A, Planas M, *et al.* Isolation of *Vibrio alginolyticus* and *Vibrio splendidus* from captive-bred seahorses with disease symptoms[J]. *Antonie Van Leeuwenhoek*, 2010, 97(2): 207-210.

- [25] Alcaide E, Gil-Sanz C, Sanjuán E, *et al.* *Vibrio harveyi* causes disease in seahorse, *Hippocampus* sp.[J]. *Journal of Fish Diseases*, 2001, 24(5): 311-313.
- [26] Tendencia E A. The first report of *Vibrio harveyi* infection in the sea horse *Hippocampus kuda* Bleekers 1852 in the Philippines[J]. *Aquaculture Research*, 2004, 35(13): 1292-1294.
- [27] Esteban M Á. An overview of the immunological defences in fish skin[J]. *ISRN Immunology*, 2012, 2012: 853470.
- [28] 杨桂文, 安利国. 鱼类粘液细胞研究进展[J]. *水产学报*, 1999, 23(4): 403-408.
- Yang G W, An L G. A review on the researches of fish mucous cells[J]. *Journal of Fisheries of China*, 1999, 23(4): 403-408(in Chinese).
- [29] Fast M D, Sims D E, Burka J F, *et al.* Skin morphology and humoral non-specific defence parameters of mucus and plasma in rainbow trout, coho and Atlantic salmon[J]. *Comparative Biochemistry and Physiology-Part A: Molecular & Integrative Physiology*, 2002, 132(3): 645-657.
- [30] Guardiola F A, Cuesta A, Abellán E, *et al.* Comparative analysis of the humoral immunity of skin mucus from several marine teleost fish[J]. *Fish & Shellfish Immunology*, 2014, 40(1): 24-31.
- [31] Palaksha K J, Shin G W, Kim Y R, *et al.* Evaluation of non-specific immune components from the skin mucus of olive flounder (*Paralichthys olivaceus*)[J]. *Fish & Shellfish Immunology*, 2008, 24(4): 479-488.
- [32] Baquero F, Martínez J L, Cantón R. Antibiotics and antibiotic resistance in water environments[J]. *Current Opinion in Biotechnology*, 2008, 19(3): 260-265.

Research on epidermis ulcer syndrome caused by *Vibrio harveyi* in *Hippocampus erectus*

LI Ying^{1,2}, WANG Bo², ZHANG Peiyu¹, LIU Hongzhan³, ZHENG Fengrong^{2*},
WANG Zongxing², XU Zongjun², ZHAO Chao⁴

(1. College of Environmental Science and Engineering, Qingdao University, Qingdao 266071, China;

2. First Institute of Oceanography, Ministry of Resources, Qingdao 266061, China;

3. College of Oceanography, Shandong University, Weihai 264029, China;

4. Qingdao Qingyuan Marine Biotechnology Co., Ltd., Qingdao 266000, China)

Abstract: *Hippocampus* spp. is unique marine fish with special body morphology and life history traits. Compared with other marine fishes, the most special part of *Hippocampus* spp. is male breeding and strict monogamy. In addition, its unique body morphology, including curvaceous torso and horse-shaped head, has given them higher ornamental value. The trade volume of *Hippocampus* spp. is huge in the world, and the majority of the trade in *Hippocampus* spp. is for traditional Chinese medicine. In recent years, the destruction of wild habitats and overfishing lead to a sharp decline of the wild populations. Aquaculture of *Hippocampus* spp. has been considered as an effective way to solve the problem of decline of the wild populations and the unsustainable trade for traditional Chinese medicine. Therefore, the development of the *Hippocampus* spp. aquaculture is essential. However, the threat of various diseases has seriously affected the healthy development of the aquaculture industry. Since 2017, in the breeding process of the *H. erectus* in northern China, epidermis ulcer syndrome has frequently occurred, the morbidity is rapid and the mortality is high. Epidermis ulcer syndrome has become a high incidence disease in the aquaculture process. Diseased *H. erectus* showed obvious symptoms, such as large rot area in body surface, darker and lackluster of the gills and liver, diseased *H. erectus* would die within 3 days. If the diseased *H. erectus* were not removed in time, a large number of seahorses would be infected. Although most fish diseases can be treated with antibiotics, the overuse of antibiotics may produce many potential threats, which are not conducive

to the sustainable and healthy development of the aquaculture industry. Therefore, it is essential to further study the pathogens of various fish diseases and then we can develop biological control on this basis. Accordingly, the priority of research should be disease treatment and health management, especially disease treatment. Specific vaccines can be developed from isolated pathogenic bacteria, which provide effective way for disease treatment. In this study, dominant strains were isolated from the lesion tissue and intestine of *H. erectus* with epidermis ulcer syndrome. In order to determine the pathogenic bacteria, we carried out artificial infection, the infection results suggested that strain HDM-2 was the pathogen causing epidermis ulcer syndrome, and the LD_{50} of strain HDM-2 was about 2.89×10^8 CFU/mL. We identified strain HDM-2 with physiological and biochemical identification and molecular biological identification methods, and we observed strain HDM-2 under transmission electron microscope. 16S *rDNA* gene sequence analysis by BLAST in GenBank suggested that the similarity between strain HDM-2 and *V. harveyi* reached 100%. The observation results showed that HDM-2 was about $2.2 \mu\text{m} \times 4.75 \mu\text{m}$, with peritrichous flagella and capsule. In order to study antibiotic susceptibility of strain HDM-2, we implemented the antibiotic sensitivity test by using Kirby-Bauer diffusion method, and results showed that strain HDM-2 was highly sensitive to florfenicol. In order to study the pathogenicity of the pathogen to the host, we carried out histopathological observation of the diseased *H. erectus*. Observation results suggested that skin, liver and gills were severely damaged by HDM-2. This study would lay a foundation for the prevention and further study of the epidermis ulcer syndrome of *H. erectus*.

Key words: *Hippocampus erectus*; epidermis ulcer syndrome; pathogen; *Vibrio harveyi*; antibiotic sensitivity test

Corresponding author: ZHENG Fengrong. E-mail: zhengfr@fio.org.cn

Funding projects: National Key R&D Program of China(2017YFA00603200); Open Foundation from Key Laboratory of Marine Environment Science and Engineering of State Oceanic Administration (MESE-2017-02); Basic Research Fund of Shandong University (2015ZQXM2024)