

文章编号: 1000-0615(2008)02-0209-08

乌鳢诺卡氏菌病的组织病理学

常藕琴, 石存斌, 潘厚军, 付小哲, 吴淑勤

(中国水产科学研究院珠江水产研究所, 广东 广州 510380)

摘要:应用病理组织学、活体压片和电镜技术,运用 H.E 常规染色法和 Ziehl-Neelsen 抗酸杆菌染色法对患疑似诺卡氏菌病的乌鳢各器官进行观察。结果表明,患病乌鳢的肾脏、肝脏、头肾、脾脏、肌肉、表皮、鳃丝、鳃弓、心脏、肠道、卵巢等器官内部有大量的慢性肉芽肿结节,直径多为 1~2 mm。典型结节基本结构可分三层,由内向外依次为:干酪样坏死、类上皮细胞和多核巨细胞、成纤维细胞和纤维细胞包膜,中央干酪样坏死组织中有大量呈长杆状或分枝状的诺卡氏菌。结节活体压片观察到大量的长杆状或分枝状菌体。电镜观察到结节中有大量杆状菌体,未见病毒颗粒;菌体长 3.5~6.5 μm ,宽 0.45~6.8 μm 。器官主要组织病理学变化为:肾小管细胞变性和坏死,肾间质淋巴细胞增生;脾淋巴细胞增生和淤血;肝脂肪变性;鳃上皮肿胀,鳃丝棒状化;心肌细胞肿胀,断裂,溶解;肌纤维水泡变性,肿胀,断裂,溶解,坏死;表皮细胞变性,坏死,脱落,有炎性细胞浸润,诺卡氏菌对机体的主要器官造成严重病理损伤。对乌鳢诺卡氏菌病的组织病理变化进行了较为系统的研究,可为临床诊断和相关研究提供参考依据。

关键词:乌鳢;诺卡氏菌病;组织病理学

中图分类号:Q 361⁺.2; S 941.42⁺9

文献标识码:A

乌鳢 (*Ophicephalus argus*) 属鲈形目 (Perciformes)、鳢科 (Ophiocephalidae)、鳢属 (*Channa*), 俗称有黑鱼、乌棒、财鱼、蛇头鱼等,在我国分布较广,肉质细嫩,味道鲜美,营养丰富,蛋白质含量高,具有较高的营养价值,在东南亚各国市场需求日益增加,是我国外贸出口的重要淡水经济鱼类之一,经济价值较高。

诺卡氏菌病 (nocardiosis) 是由高等细菌诺卡氏菌 (*Nocardia*) 引起鱼类的一种慢性全身肉芽肿传染病。1963 年 Conroy 首次记述了阿根廷霓虹彩脂鱼 (*Hyphessobrycon innesi*) 发现星形诺卡氏菌^[1], 以后陆续在虹鳟 (*Oncorhynchus mykiss*)、高体鲷 (*Seriola quinqueradiata*)、斑鳢 (*Channa maculata*)、大西洋牡蛎 (*Crassostrea gigas*)、大口鲈 (*Micropterus salmoides*) 和海鲈 (*Lateolabrax japonicus*)

等水产养殖动物中暴发,该病曾影响日本、美国、澳大利亚、加拿大等地的水产养殖业,并造成很大经济损失^[2-5]。20 世纪 80 年代末,诺卡氏菌对我国台湾水产养殖业影响较大,乌鳢、大口鲈和海鲈等养殖鱼类先后感染诺卡氏菌,造成巨大的经济损失^[6]。2005 年,王国良等^[7]首次在浙江沿海网箱养殖大黄鱼发现了诺卡氏菌病。2006 年广东省佛山市顺德区某淡水养殖场发现乌鳢结节病,该病发病持续时间较长,发病率达 80%,死亡率达 50%,对乌鳢养殖造成巨大经济损失。主要症状为体表出血,溃疡,严重者形成瘰管;肾脏、肝脏、脾脏、心脏、鳃、肌肉等器官表面形成白色或黄色小结节。国内尚未见乌鳢结节病病理学报道。本研究从病理学角度,对发病鱼的皮肤、肌肉、肝脏、脾脏、肾脏、心脏、肠道等组织进行病理组织、

收稿日期: 2007-05-17

资助项目: 国家科技支撑计划项目 (2006BAD03B05); 广东省科技计划项目 (2001B20501)

作者简介: 常藕琴 (1972-), 女, 山西运城人, 助理研究员, 硕士, 主要从事水生动物病理学研究。Tel: 020-81617592

通讯作者: 吴淑勤, Tel: 020-81616813, E-mail: wushuqin001@21cn.com

细胞超微病变和细菌形态的分布观察,对其进行系统研究,旨在为乌鳢结节病的临床诊断、病理学研究及疾病的预防提供基础资料。

1 材料与方法

1.1 材料

患病鱼于2006年12月取自广东省佛山市顺德区大良镇养殖场,约10月龄,体长30 cm左右,体重350 g左右。

1.2 方法

显微病理材料制备 将发病鱼皮肤和肌肉溃烂处、鳃、肝脏、脾脏、肾脏、心脏、肠道和卵巢等组织,用Bouin氏液固定24 h,梯度酒精脱水,二甲苯透明,石蜡包埋。RM-2145型Leica轮转式切片连续切片,厚度为3~5 μm,H.E常规染色法和Ziehl-Neelsen抗酸杆菌染色法^[8],OLYMPUS显微镜观察,MD20显微摄影。

活组织压片制备 取患病鱼病变组织的1~2个结节置于载玻片上,做压片,Ziehl-Neelsen抗酸杆菌染色。

电镜材料制备 取发病鱼肾脏、肝脏、脾脏等组织固定于2.5%戊二醛,1%锇酸后固定,系列乙醇脱水,Epon812树脂包埋后,进行常规超薄切片,醋酸铀柠檬酸铅双染色,JE1200EX透射电镜观察亚显微病理变化及细菌的形态和分布。

2 结果

2.1 临床病理变化

患病初期,病鱼反应迟钝,食欲下降,体表无明显症状;随着病情加重,体表出现损伤、溃烂,腹部膨胀;严重病例背部、腹部和尾部体表损伤并溃烂出血,更有甚者体表形成脓肿或瘘管(图1-1),随后逐渐死亡。

剖检观察到有无色或淡黄色腹水,内脏有明显的病变。病鱼肝脏、脾脏和肾脏等内脏器官肿胀,首先在肾脏表面出现白色结节,随后在肝脏、脾脏、鳃、头肾、鳃弓和鳃丝、心脏逐步出现白色小结节,随着病情加重,几乎所有的器官表面布满白色结节,直径0.1~5 cm(图1-2,3),肝脏表面结节主要分布在肝下缘,严重病例整个肾脏(头肾、中肾和后肾)和脾脏都布满白色结节;肝脏、肾脏、脾脏的切面也可看到白色的结节;其他器官未见明显的结节。

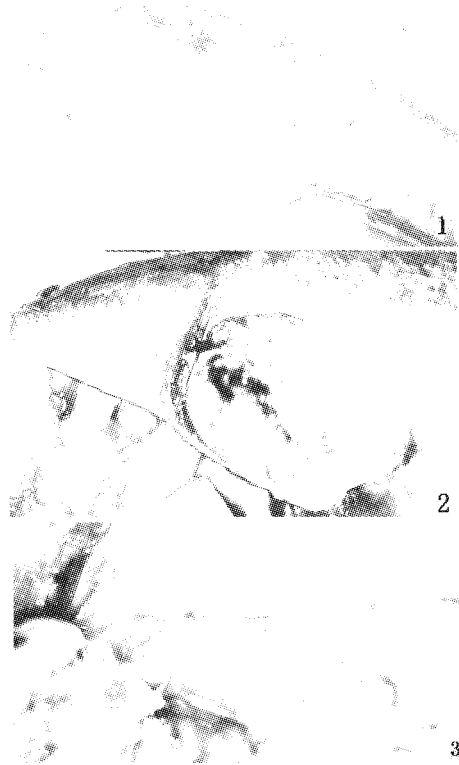


图1 乌鳢诺卡氏菌病外观

Fig.1 Symptom of nocardiosis of *O. argus*

A. 体表出血、脓肿或瘘管形成; B. 肝脏表面的白色结节; C. 肾脏表面的白色结节。

A. Haemorrhage, abscess and fistula on body surface of diseased fish; B. White nodules in liver of diseased fish; C. White nodules in kidney of diseased fish

2.2 显微病理变化

光学显微镜下观察到肾脏、肝脏、脾脏、头肾、肌肉、表皮、心脏、肠道、鳃和卵巢等器官内部有大量的慢性肉芽肿结节,还伴有器官的细胞病理变化。一般肾脏、肝脏、脾脏结节较多,其它器官结节较少。轻微病例脏器内部的结节较少,直径较小,严重病例脏器内部的结节较多,甚至融合在一起,直径较大,细胞的病变也较严重。

结节的结构和类型 各脏器的结节没有明显的差异,结节基本结构可分3层,典型的结节结构(图版-1)由中心向外,依次为:

①干酪样坏死:典型结节的中央为干酪样坏死,内含坏死的组织细胞和白细胞,这些坏死细胞呈无结构的颗粒性物质,其间有大量的诺卡氏菌呈长杆状或分枝状,单个或几个连在一起呈链状或树枝状存在。H.E染色细菌呈嗜碱性,丝状或分枝状(图版-2);Ziehl-Neelsen抗酸杆菌染色呈紫

红色,在细菌体内可看到多个深染的紫红色珠状结构(图版-3)。

②类上皮细胞和多核巨细胞:干酪样坏死灶周围可见大量胞体较大、边界不清的细胞。这些细胞的胞核呈圆形或卵圆形,染色质少,甚至可呈空泡状,核内可有1~2个核仁,胞浆丰富,染成浅红色。根据其形态与上皮细胞相似,故称类上皮细胞。多核巨细胞散在类上皮细胞之间。有些结节的类上皮细胞周围可见大量淋巴细胞浸润。

③成纤维细胞和纤维细胞包膜:结节的最外层由数层成纤维细胞和纤维细胞组成的包膜包围。

结节的结构在不同形成期,稍有差异,可分为几种类型。

结节形成初期。没有明显的结节结构,直径较小。主要由坏死的组织细胞和白细胞组成,白细胞主要是吞噬细菌和被细菌感染变性坏死的细胞,几乎看不到细菌(图版-4)。

结节形成中期。结节具有典型结节的基本结构,直径较大。中央的坏死组织范围较小,细菌集中在最中心,呈明显的分枝状,大量的细菌呈相互嵌合成团状,菌丝呈树枝状相互较量在一起,其间坏死的细胞较少,坏死的细胞在细菌团块的外围。其它结构与典型结节结构几乎相似(图版-1)。

结节形成中后期。结节的个体较大,结构较完整。结节中央坏死组织范围较大,其中的细菌主要呈单个杆状、多个细菌连在一起呈长链状,细菌开始向结节外围分布,其它结构与典型结构一致(图版-5)。

结节形成晚期。多个结节相互融合,外围的纤维细胞包膜包绕由几个中心组合而成的中央坏死组织,中央坏死组织的成分与中期的类似,在包膜外有大量的淋巴细胞或炎性细胞(图版-5)。

器官的主要病理变化:

肾脏 肾小球毛细血管扩张,充血;肾小管上皮细胞水肿,变性,胞质中有嗜伊红的透明滴状变,严重病例,上皮细胞脱落,坏死,坏死物填充肾小管,形成坏死灶(图版-4);肾间质淋巴细胞和白细胞大量增生,严重的慢性增生特征(图版-6)。

肝脏 肝脏中央静脉和肝窦淤血;肝细胞肿胀,脂肪变性(图版-7),肝细胞内的脂肪空泡较小,起初多见于核的周围,以后变大,较密集散布

于整个胞浆中,严重时可融合为一个大气泡,将细胞核挤向胞膜下,状似脂肪细胞。

鳃 鳃小片毛细血管扩张,充血;鳃小片上皮细胞肿胀,增生;由于鳃小片基部和鳃小片上皮细胞增生,从而使鳃小片变粗,变短,起初增生部位的炎性细胞增多,随后病变严重部位,鳃小片和基部上皮细胞不断增生,使鳃小片粘连,而棒状化;病变严重部位,鳃小片与鳃丝的轴骨交界处细胞坏死,结节形成(图版-8)。鳃弓表面被覆上皮组织、鳃弓和鳃弓骨组织中也有结节形成;鳃丝基部大量炎性细胞增生。

脾脏 脾脏白髓淋巴细胞明显增多,红髓血窦扩张、淤血;轻微病例结节较少,在结节最外层,有大量淋巴细胞;严重病例,结节较多,几乎分布在整个脾脏中,淋巴细胞相对轻微病例较少(图版-9)。

心脏 心外膜毛细血管扩张,充血;轻微病例,心肌窦皮细胞肿胀,增生,心肌细胞肿胀;严重病例心肌细胞肿胀,断裂,溶解,坏死,最后形成结节;心脏结节较少(图版-10)。

皮肤 皮肤表皮细胞变性,坏死,脱落,有炎性细胞浸润;微血管扩张,淤血;皮下结缔组织增生,其间有大量结节(图版-11)。

肌肉 肌纤维之间有结节形成,骨骼肌纤维水泡变性,肿胀,断裂,溶解,坏死(图版-12);肌纤维之间血管增生,扩张,淤血,结缔组织增生。

肠道 肠道的固有层的结缔组织中有少量结节形成;轻微病例,肠绒毛中淋巴细胞和炎性细胞增多,部分肠绒毛上皮细胞变性坏死;严重病例,肠绒毛上皮细胞坏死增多,同时,肠道固有层细胞坏死,形成结节(图版-13)。

卵巢 在卵细胞之间的结缔组织之间有少量的结节(图版-14),其它病变不明显。

2.3 活体压片细菌形态

活体压片观察到菌体呈杆状或丝状分布在结节之间,有的单个存在,有的连结在一起。细菌形态与组织切片中一致(图版-15)。

2.4 超微病理变化

透射电子显微镜观察,在肾脏、肝脏、脾脏中发现有大量菌体,主要分布在结节中央变性或坏死的细胞之间(图 2-1),病变组织中未见病毒颗粒。结节中的大量细菌有横断面或纵切面,纵断

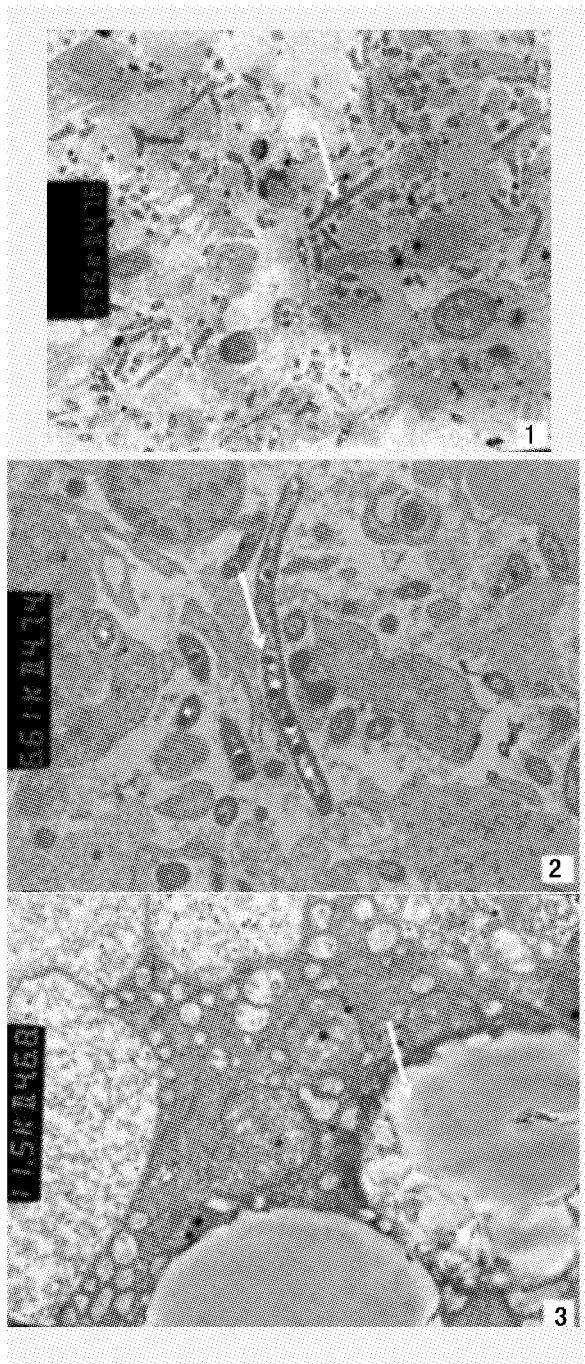


图2 诺卡氏菌病的电镜切片

Fig.2 Electronic microscope sections of nocardiosis

1. 结节中的菌体,箭头所示, $\times 2950$;
 2. 结节中菌体的结构,箭头所示, $\times 6610$;
 3. 肝细胞病变,箭头所示, $\times 11\ 500$ 。
1. filamentous and branching bacteria in nodules(arrow), $\times 2950$;
 2. the fine structure of bacteria(arrow), $\times 6610$;
 3. Fatty degeneration in hepatocyte(arrow), $\times 11\ 500$

面的菌体杆状,呈单个或链状连接,横断面的细菌呈圆形。菌体长 $3.5 \sim 6.5 \mu\text{m}$,宽 $0.45 \sim 0.65 \mu\text{m}$ 。菌体的胞壁电子密度较高;菌体内部有丝状的类核体,类核体位于菌体的两端或中央;菌体内有空泡状的脂质内含物和电子密度较高的圆球状颗粒,可能为异染颗粒(图 2-2)。

电子显微镜下,肝细胞核膜破裂,染色质不规则排列或已溶解,核仁不清晰,细胞质中有大量的脂肪滴(图 2-3),线粒体肿胀,嵴排列紊乱或溶解,内质网扩张。肾脏和脾脏中吞噬细胞肿胀,细胞核染色质溶解,胞质中线粒体肿胀破裂,溶酶体溶解。

3 讨论

诺卡氏菌病是由高等细菌诺卡氏菌引起的一种种类慢性全身肉芽肿传染病。主要症状为体表溃疡,严重者形成瘰管;肾脏、肝脏、脾脏、心脏、鳃、肌肉等器官表面形成白色或黄色小结节^[5,9]。诺卡氏菌是一种革兰氏阳性丝状杆菌,广泛分布在土壤、活性污泥、水、动植物和人的组织中,以腐生为主。一些菌株是人和动物的机会致病菌,在人、哺乳类动物、鸟类都有报道^[10-13],其基本症状是内脏有白色或黄色结节,与水产动物相似,在广义上讲是一种人畜共患病,因此应对该病引起重视。

患病乌鳢的临床症状和病理解剖特征为头部、腹部体表出血,严重病例溃疡,内脏器官出现明显的白色或黄色结节,与资料报道虹彩脂鱼、虹鳟、黄尾鳞、海鲈等水产养殖动物感染诺卡氏菌的症状基本相似^[2-4]。病理组织学观察在肝脏、肾脏、鳃、脾脏等器官有大量的慢性肉芽肿结节, H.E染色油镜观察到结节中央有大量的长杆状或丝状细菌;电子显微镜观察发现结节中有大量细菌,形态与光学显微镜观察结果一致,电子显微镜下未见病毒粒子,提示该菌为乌鳢结节病的致病菌。对活体压片和石蜡切片进行 Ziehl-Neelsen 抗酸杆菌染色,显示该菌为弱抗酸性菌,依据临床症状和组织学观察,其结果与资料报道诺卡氏菌病极为相似^[2-7],初步诊断该病为诺卡氏菌病。

从发病器官来看,此次乌鳢自然发病最早的器官是肾脏,随后在肝脏、脾脏、鳃、皮肤、肌肉、心脏、肠道也有结节,机体的所有器官几乎都受到损伤。整个过程持续时间较长,且病理组织学有慢

性肉芽肿结节,提示该菌是一种慢性致病菌。甚至有些病例在卵巢也有结节形成,与资料报道一致^[5],说明细菌可侵入卵巢,此致病菌有垂直传播的可能。

从病理组织学结果看,发病最严重的器官是肾脏、脾脏、肝脏、鳃和皮肤。诺卡氏菌主要引起肾脏、肝脏、脾脏、鳃等器官的慢性肉芽肿,严重病例整个肾脏,包括头肾、中肾和后肾都有慢性肉芽肿结节。慢性结节中心坏死可能是细胞介导免疫反应的结果,其形成的过程可能是诺卡氏菌进入器官,在机体与病菌在损伤与抗损伤的斗争过程中,机体的巨噬细胞和炎性细胞增多,但由于诺卡氏菌菌丝较长,菌体较大,因此不容易被吞噬细胞和炎性细胞消化溶解,引起器官实质细胞变性坏死,随坏死细胞的增多,形成坏死灶;同时由于诺卡氏菌生长繁殖缓慢,使疾病过程加长,这致使细菌与坏死组织周围逐渐形成结缔组织包膜,防止细菌扩散,作为对机体的保护,从而形成结节。随病情加重,结节中的细菌不断繁殖增生,向结节外扩散,在周边也形成结节,随后几个结节相互融合,发展到结节晚期。

诺卡氏菌还引起器官的其他病理变化,因实质细胞变性坏死,大量结节形成,引起慢性代偿性增生,使呼吸器官、排泄器官、免疫器官衰竭而死。由于鳃小片基部和鳃小片上皮细胞不断肿胀,增生,使鳃小片粘连,棒状化;加上大量结节形成,造成排泄和呼吸障碍;肾小球毛细血管扩张,肾小管上皮细胞水肿、变性、脱落、坏死,坏死物填充肾小管,形成坏死灶,造成排泄和分泌障碍;肝脏中大量结节和大量肝细胞脂肪变性,最终使肝代谢受到阻碍,引起肝功能障碍,肾脏、肝脏和鳃的功能衰竭,是病鱼死亡的重要原因之一。肠绒毛上皮细胞坏死,固有层细胞坏死,形成结节,使消化和吸收受到影响,引起机体的营养不良,身体消瘦,最终致使机体代谢紊乱;心肌细胞肿胀,断裂,溶解,坏死,最后形成结节,心肌收缩力减弱,引起心脏功能衰竭,是加速病鱼死亡的又一因素。免疫器官脾脏、头肾和肾间质淋巴细胞和粒细胞大量增生,病变初期具有慢性增生特征,病变后期脾脏和肾脏的大量结节形成,使免疫细胞减少,免疫功能降低,使机体抵抗力降低,为其他病原继发感染提供了便利。

诺卡氏菌病一般通过临床症状,结合组织病

理可以初步诊断。但此病与分枝杆菌、部分真菌、寄生虫病肉眼症状相似^[1,14],应鉴别诊断。一般诺卡氏菌病的结节中菌体用1%盐酸酒精分色为弱抗酸性与分枝杆菌进行区别,与真菌、寄生虫病一般通过活体镜检或组织学方法从结节中的病原体进行区别。

由于诺卡氏菌生长较慢,造成的病情不剧烈,在发病前期症状不明显,因此对该病的早期诊断和防治带来极大困难。但病情持续时间长,发病率和死亡率都较高,造成的经济损失巨大。水产动物养殖中,对致病诺卡氏菌的相关研究主要是病原的研究,对其传播途径、致病机理和防治研究较少。对于诺卡氏菌的传播途径,一般认为在自然情况下发病可能是由于集约化程度高,养殖密度过大,致使鱼体容易损伤和体质下降,给病原菌提供了致病机会。因此对该病的传播途径、早期诊断、快速检测、致病机理和预防治疗等方面作进一步研究具有重要意义。

参考文献:

- [1] 里贝林 W E,三垣 G(华鼎可,李耀祖,译).鱼类病理学[M].北京:农业出版社,1981:45-48.
- [2] Friedman C S. *Nocardia crassostreae* sp. nov., the causal agent of nocardiosis in Pacific oysters [J]. *Int J Syst Bacteriol*, 1998, 1:237-246.
- [3] Bransden M P, Carson J, Munday B L, et al. Nocardiosis in tank-reared Atlantic salmon, *Salmo salar* L [J]. *Journal of Fish Diseases*, 2000, 23: 83-85.
- [4] Snieszko S F, Bullock G L, Dunbar C E, et al. Nocardial infection in hatchery-reared fingerling rainbow trout (*Salmo gairdneri*) [J]. *Notes*, 1964, 88: 1809-181.
- [5] 袁思平,王国良,金珊,等.养殖鱼类致病诺卡氏菌研究进展[J]. *微生物学通报*, 2006, 33(2): 137-139.
- [6] Chen S C, Lee J L, Lai C C, et al. Nocardiosis in sea bass, *Lateolabrax japonicus*, in Taiwan [J]. *Journal of Fish Disease*, 2000, 23 (5): 299-307.
- [7] Wang G L, Yuan S P, Jin S. Nocardiosis in large yellow croaker, *Larimichthys crocea* (Richardson) [J]. *Journal of Fish Diseases*, 2005, 28: 339-345.
- [8] 王伯云,李玉松,黄高昇,等.病理学技术[M].北京:人民卫生出版社,2000:160.
- [9] 黄琪琰.水产动物疾病学[M].上海:上海科学技术出版社,1993:129-130.


- [10] Bacciarini L N, Posthaus H, Pagan O, *et al.* *Nocardia nova* causing pulmonary nocardiosis of black crakes (*Limnocoarax flavirostra*) [J]. *Vet Pathol*, 1999, 36:345 - 347.
- [11] Mohamed E H, Luis M, Ghada S, *et al.* *Nocardia africana* sp. nov., a new pathogen isolated from patients with pulmonary infections [J]. *Journal of Clinical Microbiology*, 2001, 39(2):625 - 630.
- [12] 温海, 陈江汉, 徐红, 等. 小范围发生皮肤诺卡菌病 23 例 [J]. *中华皮肤科杂志*, 2002, 35(5):364 - 365.
- [13] Chang C D, Timothy R B, Patricia M D. Nocardiosis in a llama [J]. *Vet Diagn Invest*, 1993, 5:631 - 634.
- [14] Daoust P Y, Larson B E, Johnson G R. Mycobacteriosis in yellow perch (*Perca flavescens*) from two lakes in Alberta [J]. *J Wildlife Diseases*, 1989, 25(1): 31 - 37.

图版说明

1. 典型结节的三层结构, 内层(I), 中层(M), 外层(O), H.E, 标尺 400 μm ; 2. H.E 染色, 结节中嗜碱性丝状或分枝状菌体(\downarrow), 标尺 20 μm ; 3. Ziehl-Neelsen 抗酸杆菌染色, 在细菌呈紫红色(\downarrow), 菌体内可看到多个紫红色珠状结构, 标尺 20 μm ; 4. 结节形成初期(\downarrow), H.E, 标尺 50 μm ; 5. 结节形成中后期(\downarrow), H.E, 标尺 400 μm ; 6. 肾小管上皮细胞水肿, 变性, 肾间质淋巴细胞和白细胞大量增生(\downarrow), H.E, 标尺 50 μm ; 7. 肝细胞脂肪变性(\downarrow), H.E, 标尺 50 μm ; 8. 鳃小片上皮细胞增生, 棒状化及结节形成(\downarrow), H.E, 标尺 200 μm ; 9. 脾脏淋巴细胞增多, 鼻窦淤血(\downarrow)及结节形成, H.E, 标尺 200 μm ; 10. 心肌细胞肿胀, 断裂, 溶解, 坏死及形成结节(\downarrow), H.E, 标尺 200 μm ; 11. 表皮细胞炎性细胞浸润, 皮下结缔组织增生和结节形成(\downarrow), H.E, 标尺 200 μm ; 12. 骨骼肌纤维水泡变性, 肿胀, 断裂, 溶解, 坏死(\downarrow), H.E, 标尺 200 μm ; 13. 肠道固有层细胞坏死, 形成结节(\downarrow), H.E, 标尺 50 μm ; 14. 卵巢中的结节(\downarrow), H.E, 标尺 400 μm ; 15. 活体压片, 菌体在结节之间呈杆状或丝状分布(\downarrow), Ziehl-Neelsen 抗酸杆菌染色, 标尺 20 μm 。

Explanation of Plates

1. Typical granulomas nodules with three-layer structure, internal layer (I), middle-layer(M), outer layer(O) H.E, bar = 400 μm ; 2. Filamentous and branching bacteria (arrow), H.E, bar = 20 μm ; 3. Claret filamentous bacteria, branching, occasionally beaded in necrotic centers (arrow), Ziehl-Neelsen acid-fast stain H.E, bar = 20 μm ; 4. The nodules of initial stages (arrow) H.E, bar = 50 μm ; 5. The nodules of Mid-late Stage (arrow) H.E, bar = 400 μm ; 6. Denaturalization and edema in renal tubule epithelial cell, lymphocytosis in interrenal tissue (arrow) H.E, bar = 50 μm ; 7. Fatty degeneration in hepatocyte (arrow) H.E, bar = 50 μm ; 8. Gill lamellar epithelial cell swelling, clubbed form; nodules in gill (arrow) H.E, bar = 200 μm ; 9. Congestion, lymphocytosis (arrow) and nodules in spleen H.E, bar = 200 μm ; 10. Cardiac muscle fiber swelling, rupturing and necrosis; nodules in heart (arrow) H.E, bar = 200 μm ; 11. Epidermic cell denaturalization, necrosis and inflammatory cell infiltration; nodules in epidermis (arrow) H.E, bar = 200 μm ; 12. Skeletal muscle cell vacuolar degeneration, swelling, rupturing and necrosis (arrow) H.E, bar = 200 μm ; 13. Necrosis and nodules in lamina propria cell of intestines (arrow) H.E, bar = 50 μm ; 14. Nodules in ovary (arrow) H.E, bar = 400 μm ; 15. filamentous and branching bacteria in nodules, intravital perform (arrow) Ziehl-Neelsen acid-fast stain, bar = 20 μm .



图版 诺卡氏菌病的组织病理变化

Plate Histopathological sections of nocardiosis

Histopathological study on nocardiosis of *Ophicephalus argus*

CHANG Ou-qin, SHI Cun-bin, PAN Hou-jun, FU Xiao-zhe, WU Shu-qin

(Pearl River Fisheries Research Institute, Chinese Academy of Fishery Sciences, Guangzhou 510380, China)

Abstract: In October 2006, a similar nocardiosis of snakehead (*Ophicephalus argus*), cultured in pond, broke out in Guangdong Province, China. Infected fish showed distension of the abdomen, with compact granulomas diffusely distributed in the visceral organs. More acute lesions such as ulcers and muscle necrosis, necropsy revealed multiple yellowish white, firm nodules, 1–2 mm in diameter, exist throughout the kidney, liver, head kidney, spleen, gill and branchial arch. In order to diagnose the snakehead of suspected nocardiosis, the histopathologic changes of the fish and the morphology of the *Nocardia* sp were observed under optic and electronic microscopes. Histopathologically, typical chronic granulomatous lesions appeared in those organs, including the kidney, liver, head kidney, spleen, gill, branchial arch, heart, intestines and ovary. Granulomas nodules have a three-layer structure. The center of granulomas nodules is caseous necrosis, necrotic area is surrounded by macrophages and epithelioid cells, and fibroblast and fibrocyte lie in extreme layer. A lot of filamentous bacteria, branching, occasionally beaded, were visible in necrotic centers. These bacteria were acid fast when stained with Ziehl-Neelsen. Under electronic microscope, there were a lot of rod-shaped bacteria, no virosome in the infected organs. The sizes of the rod-shaped bacteria were approximately 3.5–6.5 μm long and 0.45–6.8 μm wide. According to the results above, it was diagnosed as nocardiosis. The main histopathologic changes of the other organs under optic microscope showed as follows: Denaturalization and necrosis emerged in renal tubule epithelial cell, and lymphocytosis were in interrenal tissue; congestion and lymphocytosis was showed in spleen; Hepatocyte appeared fatty degeneration; The gill lamellar epithelial cells were swollen, and cardiac muscle fibers were swollen and ruptured; Damage to skeletal muscle included skeletal muscle cell vacuolar degeneration, swelling, rupturing and necrosis; Damage to epidermic cell included denaturalization, necrosis and inflammatory cell infiltration.

Key words: *Ophicephalus argus*; nocardiosis; histopathology