

文章编号:1000-0615(2000)06-0494-06

东方扁虾胚胎发育的观察

朱冬发^{1,2} 王桂忠² 李少菁²

(1. 宁波大学水产系, 浙江 宁波 315211; 2. 厦门大学海洋系, 福建 厦门 361005)

摘要: 东方扁虾的胚胎发育包括以下九个阶段: 卵裂期、囊胚期、原肠胚期、卵内无节幼体期、五对附肢期、胸部附肢发生期、复眼色素形成期、近孵化期和孵化期。东方扁虾胚胎复眼的色素斑随胚胎发育的进程而增大。与日本龙虾和中国龙虾不同的是, 东方扁虾整个胚胎发育期未能观察到第一颚足。

关键词: 东方扁虾; 胚胎发育

中图分类号: Q132; S917 **文献标识码:** A

Observations on the embryonic development of *Thenus orientalis*

ZHU Dong-fa^{1,2}, WANG Gui-zhong², LI Shao-jing²

(1. Department of Fisheries, Ningbo University, Ningbo 315211, China;

2. Department of Oceanography, Xiamen University, Xiamen 361005, China)

Abstract: The embryonic development of *Thenus orientalis* can be divided into nine stages: cleavage, blastula, gastrula, egg-nauplius, embryo with 5 pairs of appendage rudiments, embryo with thoracic appendages (or appendage rudiments), embryo with compound eye pigments forming, embryo nearly ready to hatch and the stage of hatch. The size of pigmental spots of embryonic compound eyes increase with the embryonic development. The 1st maxilliped can't be observed during the period of embryonic development in *T. orientalis*.

Key words: *Thenus orientalis*, embryonic development

日本龙虾 (*Panulirus japonicus*) 的胚胎发育 (自囊胚期开始), 早在 1929 年就被详细描述过^[1]。但相比于其它十足类甲壳动物, 龙虾类胚胎发育的研究是较薄弱的。我国学者仅对中国龙虾 (*Panulirus stimpsoni*) 的胚胎发育进行了初步的研究^[2]。东方扁虾 *Thenus orientalis* (Lund) 胚胎发育的研究迄今尚未见报道。东方扁虾是龙虾总科 *Palinura* 蝉虾科 *Scyllaridae* 的代表种之一, 其胚胎发育是繁殖生物学研究的重要内容之一, 是实现人工增养殖的基础。本文报道东方扁虾胚胎发育的观察结果, 并就东方扁虾与日本龙虾和中国龙虾在胚胎发育的分期及第一颚足的发生等方面的不同进行了初步的探讨。

1 材料和方法

1.1 材料

实验用虾及胚胎于 1996 年 3 月 - 1997 年 6 月间取自厦门市霞溪市场和东山县渔排, 全部为活体材料。

收稿日期: 1999-11-18

作者简介: 朱冬发 (1968-), 男, 讲师, 博士, 江西临川人, 主要从事甲壳动物生殖生物学研究。Tel: 0574-7600373

1.2 方法

亲虾暂养:在约 1m² 的水泥池底部铺 3~4cm 厚细沙;池中盛新鲜沙滤海水(盐度 30~34),水位高 60cm 左右。池顶加盖,连续充气;投喂活的菲律宾蛤仔(*Ruditapes philippinesis*),每天虹吸池中粪便及碎屑。

离体孵育:基本方法同文献[3]。

胚胎观测:卵置于载玻片上,在 olympus BH-2 型显微镜下进行活体观测,计算心跳、测量卵径,并用匹配的描绘器进行绘图。为了仔细检查胚胎附肢发育情况,在解剖镜下尽可能将胚胎从卵内取出,剔除卵黄后观察、绘图。

2 结果

东方扁虾的胚胎发育可以划分为九期。

2.1 卵裂期

主要进行表面卵裂(superficial cleavage)。

2.2 囊胚期

通过表面卵裂形成表面囊胚,居于卵子表面的细胞核与细胞质共同形成一层扁平细胞构成的胚膜(blastoderm),其内部充满卵黄。

2.3 原肠胚期

原肠作用的方式为内陷法。胚膜细胞不断增殖,但卵子二极的细胞分裂速度不一致,从而在一极形成一个大半圆球形的密集细胞区即胚区(germinal area)。内陷就发生在胚区后方并形成原口。在原肠胚期中、后期,在胚区前方两侧,细胞增殖、聚集形成一对明显增厚的对称的圆形区,此即视叶的原基。在内陷区与视叶原基之间同样由于细胞聚集、增厚而形成一对拱桥状的细胞带,三者共同构成一个“V”形结构(图 1-1)。此期后期,在内陷区二侧细胞聚集、增厚成腹板的原基,以后这对原基细胞不断增殖并愈合合成一块腹板。胚区正前方有时可见背器的原基。

2.4 卵内无节幼体期

在拱桥状细胞带上,由于细胞的增殖、聚集从前至后生出第一触角、第二触角和大颚的原基,这标志胚胎进入卵内无节幼体期。此期背器已明显可见。在胚区中央第一触角的原基之间,细胞凹陷形成口道,口道上方细胞增殖、聚集形成上唇。此期中、后期主要特征是三对附肢的原基进一步增大、拉长,腹板逐渐演变为胸腹褶,并不断向前伸展(图 1-2)。

2.5 五对附肢期

随着胸腹褶不断向上唇方向伸展,胸腹褶渐呈扇状,在其下方二侧由于细胞增殖、聚集生出二对小颚的原基(图 1-3)。胸腹褶折叠位置渐渐后移,上部则不断向上唇方向扩延,开始了胸腹部的发生。背器已很难看到。视叶向后、向内扩延从而在内侧相互靠近、联结。无节幼体期的三对附肢进一步生长、伸长。

2.6 胸部附肢发生期

紧随着小颚的出现,在胸腹褶的基部依次生出颚足及步足的原基(或芽体)并不断地生长、伸长。由于东方扁虾胚胎富含卵黄,一定程度上影响了胸部附肢发生的观察,并且有些胸部附肢还具内、外肢,在

活体镜检时很难准确确认各对附肢及其内、外肢,因而将颚足及步足(含内、外肢)的发生统称为胸部附肢的发生(图1-4)。此期腹部已经形成,并开始分节,尾叉也已出现。胸部附肢生长、发育较快。此期中、后期,中眼色素开始形成,为一棱形小黑点。此时,能够在解剖镜下将胚体从卵中解剖出并剔除卵黄物质。观察显示,胸腹褶后依次发生的胸部附肢是第二颚足、第三颚足、第一至第五步足,其中前三对步足分化出内、外肢,内肢长、外肢短(图1-5)。必须指出的是,该期尚不见第一颚足的发生,第二、第三颚足为单肢型,尚不见内外肢的分化、发生。

2.7 复眼色素形成期

此期时间最长,25℃下培养约需25d。视叶进一步增扩,外形呈椭圆形,长轴与胚胎纵轴约成70°角,视叶内向外、向后的一侧逐渐沉积复眼色素。复眼色素刚形成时,呈棕红色颗粒状散布,大体轮廓为细窄的柳眉状,以后随着染色物质的进一步释放、沉积,眉状复眼色素区变黑、加粗、伸长(图1-6)。黑色中眼清晰可见。小触角已明显大于大触角。快速生长发育的胸腹部及胸部附肢已将唇、大颚、二对小颚等完全遮盖。肠纵行于胸腹部中央。心脏原基已形成,呈长条状,位于胸部,活体观察时在胸腹褶下方由于折叠作用心脏外观上常呈圆形。早期心跳很不均匀,搏动频率低,间隙次数多,间隙时间长,以后搏动加快,间隙次数减少,时间缩短,但仍不规则,只能说大体上每分钟心跳次数随发育进展而增加。肝叶原基已形成。胸部附肢生长发育很快,此期中期已达胚区顶部,由于卵内空间限制作用,继续拉长的附肢必然地向胚体背面弯曲。卵黄液化、利用速度加快,卵的透明度增加,受单、复眼色素等的影响,卵色已渐由金黄色转为灰黄色。将胚体从卵中解剖出来观察,发现下唇已形成,位于大颚与第一小颚之间,前缘裂开似二叶。第一小颚已变为双叉型,整体形状似“心”形,这种特殊的形状一直保持到孵化为叶状幼体。第二小颚拉长,仍为单枝型,末端具二根刚毛。胸部附肢继续生长、拉长,第四步足外肢已分化形成。仍未见第一颚足的发生(图1-7)。

2.8 近孵化期

此期时间较短,一般1~3d。复眼具眼柄,色素区已呈粗黑的椭圆球状,个眼清晰可辨,中眼仍可见。胸部附肢生长发育很快,从胚胎腹面观,前三对步足内肢的关节清晰可见(图1-8)。胸部附肢已弯向背部,并继续发育、拉长至卵径的7/8,几乎包围胚体一圈。从胚胎背面观,可见前3对步足内肢后段上散布有紫红色的圆斑及放射星芒状斑(图1-9)。卵黄囊由于液化作用已缩小为一小块,呈“蝴蝶结”状,位于卵子中央。卵干净、晶莹、透明,由于小块卵黄囊、复眼及单眼色素,附肢色斑等的存在使胚胎呈紫灰色。心跳仍无严格节律,每分钟心跳次数增加到160~200次。由于吸水涨大,卵径明显增大,临近孵化时有些卵径竟达1.35mm,个卵重达1.0mg。卵外膜已很脆,极易裂开。偶尔可观察到胚体在卵内转动,附肢末端具轻微的拍打动作。

2.9 孵化期

孵化一般发生于早晨至上午10:00前。刚孵出的幼体胸腹部仍折叠于头部下,附肢仍弯向胚体背面,主要靠触角及附肢的拍打而浮于水面,此即前叶状幼体(*naupliosoma*)。约10~30min后,可能通过一次蜕皮,幼体胸腹部伸展,头胸部状如叶片,附肢也伸展开,幼体状如蜘蛛,第一至第三步足外肢上着生羽状刚毛,数目分别为16:17:16对,平均体长3.85mm,此即第一期叶状幼体(*phyllsoma*)(图2-1)。第一期叶状幼体早期仍可见口器旁挂有一小块卵黄物质。大部分幼体仍未见第一颚足的发生(图2-2),极少部分幼体的第二小颚基部出现第一颚足的芽体。

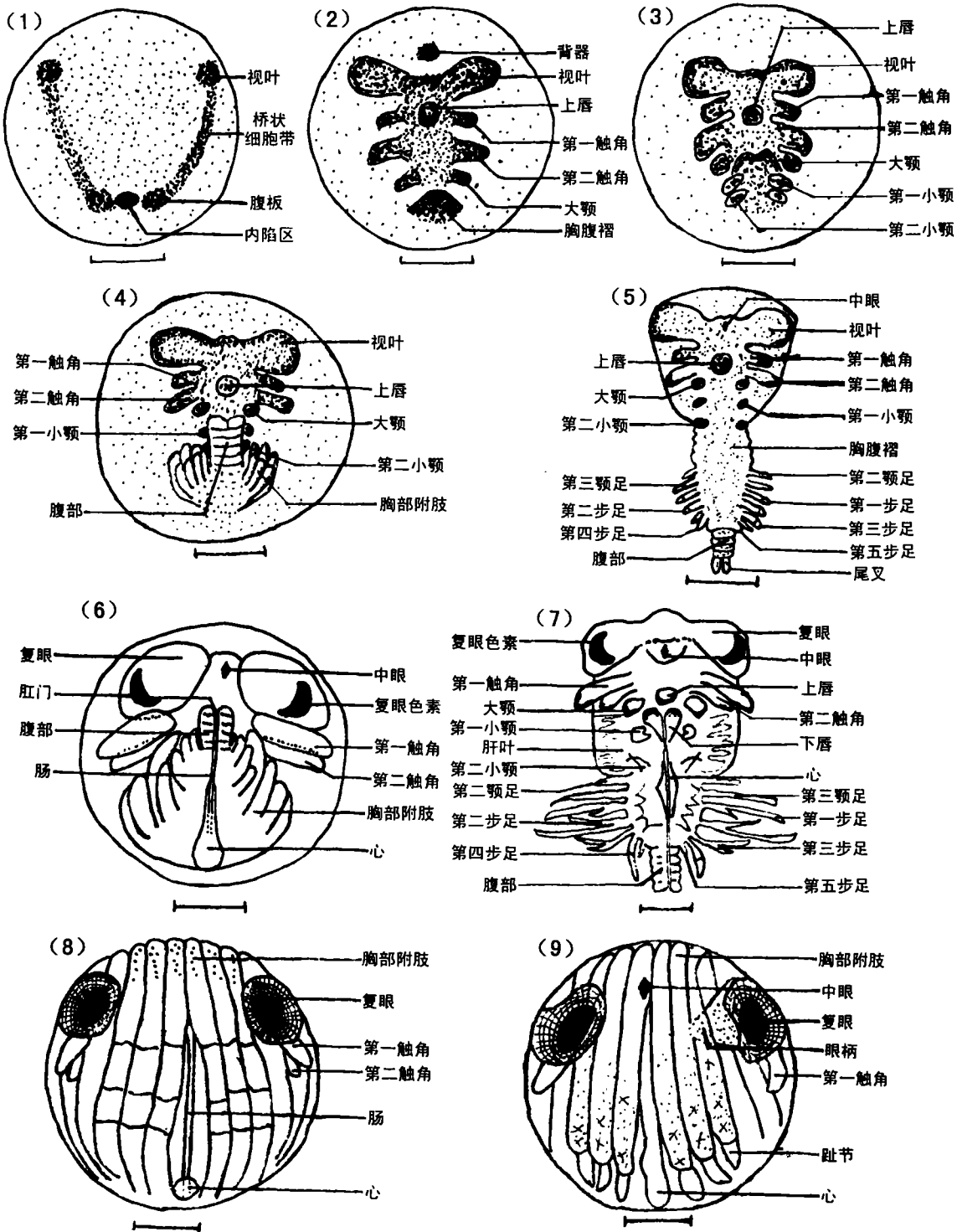


图1 东方扁虾的胚胎发育(标尺:0.3mm)

Fig.1 Embryonic development of *Thenus orientalis* (Scale bar:0.3mm)

1. 原肠胚期(0d); 2. 卵内无节幼体期(7~8d); 3. 五对附肢期(10~11d); 4. 胸部附肢发生期(约16d); 5. 胸部附肢发生期(展开图,约23d); 6. 复眼色素形成期(约30d); 7. 复眼色素形成期(展开图,约30d); 8. 近孵化期(腹面观,约50d); 9. 近孵化期(背面观,约50d)

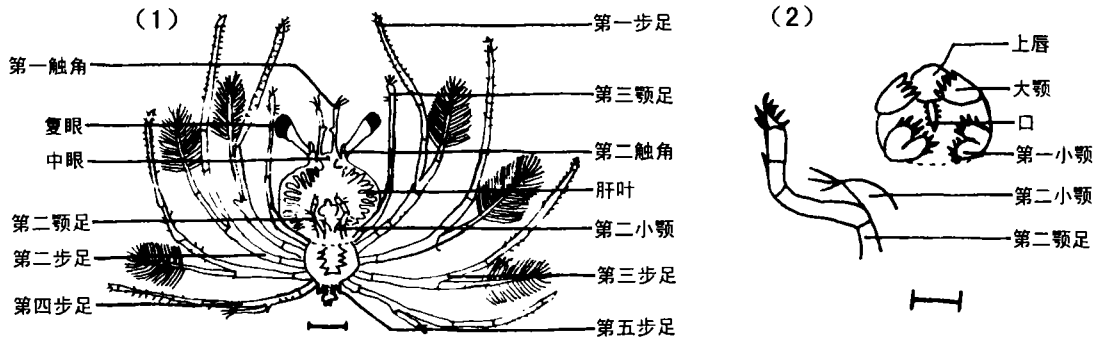


图2 东方扁虾第一期叶状幼体(标尺:1mm)

Fig.2 Stage I phyllosoma of *Thenus orientalis* (Scale bar: 1mm)

1. 腹面观; 2. 口器及第二颚足

3 讨论

3.1 胚胎发育的分期

除了卵裂期的胚胎材料未获取外, Terao^[1]曾将日本龙虾的胚胎发育划分为十期:囊胚期、内陷期、腹板形成期、卵内无节幼体前期、卵内无节幼体后期、七对附肢期、九对附肢期、眼色素正形成期、眼色素形成结束期及近孵化期等。中国龙虾的胚胎发育被类似地划分为八期,其卵裂及附肢发生过程得到了较详细的描述^[2]。东方扁虾的胚胎发育与日本龙虾和中国龙虾大同小异。虽然未观察到卵裂期和囊胚期的胚胎,但出于完整性考虑,依据其成熟卵为富含卵黄的中黄卵,并参考相关龙虾类^[1,2,4]的卵裂过程,我们做出了东方扁虾行表面卵裂形成表面囊胚的原则性推断。此外,还将颚足及步足的发生统称为胸部附肢的发生。

3.2 第一颚足的发生

通过对东方扁虾中、后期胚胎的解剖、镜检,我们发现整个胚胎发育期都不见第一颚足的发生,这是在胸部附肢的发生上东方扁虾与日本龙虾^[1]及中国龙虾^[2]胚胎发育研究结果的一个重要差别。人工及抱卵孵化的第一期东方扁虾叶状幼体中极少部分个体在第二小颚基部出现第一颚足的芽体。Barnett等^[5]对大型浮游动物样本中东方扁虾叶状幼体的检查结果表明:体长达5.7~7.3mm的叶状幼体第二小颚基部长出了芽体,以后这一芽体逐步发育成双枝型的第一颚足(图3)。之所以确认该芽体为第一颚足的芽体,主要依据是其发生的位置及后来的形态变化。

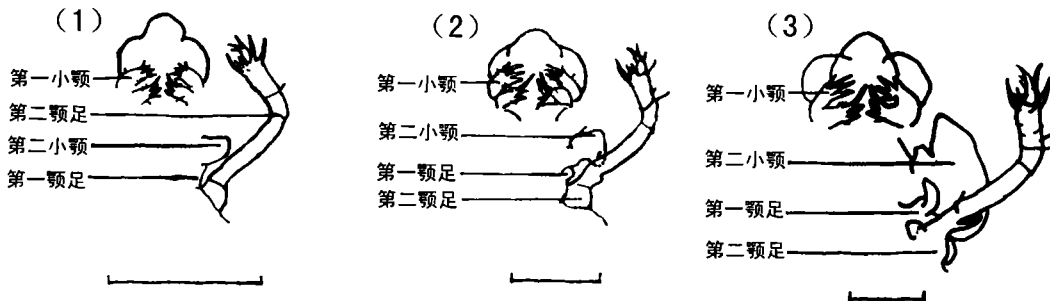


图3 东方扁虾第一颚足的发生(标尺:1mm)

Fig. 3 Development of the first maxillipeds in *Thenus orientalis* (Scale bar: 1mm)

1. 6.2mm体长的叶状幼体小颚和第一、二颚足; 2. 11.3mm体长的叶状幼体小颚和第一、二颚足;

3. 19.7mm体长的叶状幼体小颚和第一、二颚足(三图均仿 Barnett等^[5])

3.3 下唇

与日本龙虾^[1]及中国龙虾^[2]的研究结果相比,东方扁虾复眼形成期胚胎的解剖形态图(图 1-7)中明确标识出下唇结构:片状,前缘裂开似二叶。类似形态的下唇结构在软甲亚纲中并不少见,如糠虾目的奴相鳞眼糠虾(*Lepidomysis servatus*)^[6]、异足目的荣氏伪异足虫(*Pseudotanaïs jonesi*)、等足目的奥氏盖鳃水虱(*Idotea ostroumovi*)、磷虾目的磷虾属(*Euphausia*)^[7]及龙虾科的爱德华岩龙虾(*Jasus edwardsii*)^[8]等的下唇。

参考文献

- [1] Terao A. On the embryonic development of the spiny lobster, *Panulirus japonicus* (V. Siebold)[J]. Jap J Zool, 1929, 2(4):387-449.
- [2] 韦受庆. 中国龙虾 *Panulirus stimpsoni* (Holthuis) 的个体发生[J]. 热带海洋, 1985, 4(2):80-88.
- [3] 王桂忠, 朱冬发, 李少菁. 东方扁虾胚胎发育温比率的初步研究[J]. 海洋通报, 1998, 17(3):39-44.
- [4] 上海水产学院. 组织胚胎学[M]. 北京:农业出版社, 1981. 280-291.
- [5] Barnett B M, Hartwick R F, Milward N E. Phyllosoma and nisto stage of the morten bay bug, *Thenus orientalis*, from shelf waters of the Great Barrier Reef[J]. Aust J Mar Freshwat Res, 1984, 35(2):143-152.
- [6] Nath C, Pillai N K. Studies on the genus *Lepidomysis clark* (Crustacea: Mysidacea)[J]. Hydrobiol, 1971, 37(2):285-300.
- [7] 堵南山. 甲壳动物学(下册)[M]. 北京:科学出版社, 1993. 490, 642, 723-734.
- [8] Lesser J H R. Identification of early larvae of New Zealand spiny and shovel-nosed lobsters (Decapoda, Palinuridae and Scyllaridae)[J]. Crustaceana, 1974, 27(3):259-277.

新书介绍

《中东大西洋底层鱼类》

由上海水产大学杨德康副教授主编,孟庆闻、乐美龙、周应祺等专家教授主审的《中东大西洋底层鱼类》一书,已于 2000 年 11 月由上海人民美术出版社出版。该书系中水远洋渔业有限责任公司十五年来 200 余艘远洋渔船,在中东大西洋海域生产中搜集的常见底层鱼种与经济鱼种,是我国首次出版的远洋鱼类彩色图书。

全书共编著鱼类计 176 种(20 目 70 科 112 属);甲壳类 9 种(1 目 6 科 7 属);头足类 9 种(1 目 4 科 6 属)。每种依次列出拉丁学名、汉、英、西、法五种文字名称及俗称、商品名称。除了阐述每个种类的形态特征、分布、生态习性、捕捞工具、经济价值外,均附有彩色鱼图,以供核对查阅。全书共 224 页,进口铜版纸彩色印刷,精装本,定价为每本 80 元。

该书适合于从事远洋渔业生产、水产科研与教学、渔业贸易与商品检验的工作者阅读。需要者可直接汇款到《上海水产大学学报》编辑部订购。

《上海水产大学学报》编辑部地址:上海市军工路 334 号 38 信箱,邮政编码:200090。