

利用免疫组化方法初步鉴定雌性三疣梭子蟹视神经节 GnRH 受体

尚丽丽, 冯碧云, 黄辉洋, 叶海辉*, 李少菁

(厦门大学海洋与环境学院, 福建 厦门 361005)

摘要: 为了研究促性腺激素释放激素(GnRH)受体在甲壳动物视神经节中的存在及分布情况,采用 MaxVision™免疫组织化学方法,以兔抗人 GnRH 受体的多克隆抗体,对不同发育期雌性三疣梭子蟹的视神经节进行了免疫组织化学定位。结果显示,GnRH 受体的免疫阳性物质在视神经节的多个部位,视神经层、视外髓、视内髓、视端髓及 X 器中都有较为广泛的存在,在视外髓、视内髓与 X 器处的神经分泌细胞中尤为明显。不同发育期的雌性三疣梭子蟹视神经节 GnRH 受体的免疫阳性分布位置相似,免疫阳性强度存在一定的差异。三疣梭子蟹视神经节存在的 GnRH 受体免疫阳性物质,为 GnRH 参与视神经节调节作用提供了形态学依据。

关键词: 三疣梭子蟹; GnRH 受体; 视神经节; 免疫组织化学

中图分类号: S 917

文献标识码: A

促性腺激素释放激素(gonadotropin-releasing hormone, GnRH)是一种能使腺垂体释放卵泡刺激素(follicle stimulating hormone, FSH)和促黄体生成素(luteinizing hormone, LH)的生物活性物质^[1-2]。脊椎动物的 GnRH 是由 10 个氨基酸组成的小肽,由下丘脑分泌,并处在下丘脑-垂体-性腺生殖激素调控轴的顶端与中心位置^[3-4],对于内分泌和生殖来说是一种重要的调控因子^[5]。GnRH 对哺乳动物生殖调控作用的发挥是通过其与脑垂体前叶中的高特异性 GnRH 受体相结合^[6],从而刺激腺垂体促性腺激素 FSH 和 LH 的合成与释放来实现的^[7]。

近年来的研究显示, GnRH 在下丘脑-垂体-性腺调控轴之外也有广泛的分布并发挥重要作用。研究发现, LHRH(即 GnRH)存在于猪(*Sus scrofa*)下丘脑之外的一些部位,如脾脏、胸腺和末梢血液淋巴细胞(PBL),提示 GnRH 存在于免疫系统中且对淋巴细胞的增殖或分泌能力起调节作用^[8]。GnRH 也存在于人胎盘的滋养细胞^[9]、输卵管上皮细胞^[10]中,且 GnRH 在大鼠(*Rattus norvegicus*)消化管的一些上皮细胞、平滑

肌细胞、胃壁细胞及胰腺的导管上皮细胞等部位也均被检测到^[11-15]。这些组织或细胞本身常常是既可分泌 GnRH,又能合成其受体,使 GnRH 通过自分泌或旁分泌的作用方式迅速调节局部组织或器官的功能。

由于 GnRH 受体是介导 GnRH 功能所必不可少的物质,因此 GnRH 受体在不同种类生物神经系统、生殖系统、消化系统等存在情况得到了学者的广泛关注,如 GnRH 受体在人脑垂体^[16],家鼠(*Mus musculus*)小脑^[17],鲇(*Silurus asotus*)与黄颡鱼(*Pelteobagrus fulvidraco*)的脑、垂体和卵巢^[18],文昌鱼(*Branchiostoma belcheri*)的神经系统、哈氏窝与性腺^[19],合浦珠母贝(*Pinctada fucata*)的生殖腺及消化道^[20],大鼠消化道^[21]等部位的存在与分布情况,都已经有了相应的研究。

研究表明,甲壳动物的视神经节可以分泌多种神经激素,如蜕皮抑制激素、性腺抑制激素、甲壳动物高血糖素、红色素聚集激素和色素扩散激素等^[22-27],是甲壳动物调节生殖、蜕皮、血糖浓度变化和色素迁移等生理活动的神经内分泌中心^[28],一直以来受到了广大研究者的重视。有学

者认为,甲壳动物的 X 器 - 窦腺复合体的结构类似于脊椎动物的下丘脑 - 神经垂体^[29-30],因此,甲壳动物的视神经节,特别是 X 器 - 窦腺复合体,是研究神经分泌活动的良好材料。到目前为止,有关 GnRH 受体在甲壳动物中存在或分布等相关情况的研究还鲜有报道。

三疣梭子蟹 (*Portunus trituberculatus*), 隶属于节肢动物门 (Arthropoda)、甲壳纲 (Crustacea)、十足目 (Decapoda), 梭子蟹科 (Portunidae)、梭子蟹属 (*Portunus*), 是我国具有重要经济价值的海洋蟹类。本研究采用兔抗人 GnRH 受体的多克隆抗体为一抗, 应用高灵敏性的 MaxVision™ 免疫组织化学方法, 对不同发育期雌性三疣梭子蟹的视神经节进行了免疫组织化学定位。GnRH 受体免疫阳性物质的特异性分布可为 GnRH 参与调节视神经节的生理活动提供形态学证据, 也对探讨和深入理解视神经节的生殖神经内分泌机制具有重要意义。

1 材料与方

1.1 取材与制片

雌性三疣梭子蟹购自厦门市第八市场, 体长 9.0 ~ 19.3 cm, 按卵黄发生的分期标准^[31], 分别处于卵黄发生前期、卵黄发生 I 期与卵黄发生 II 期, 每期各 5 只。

在低温麻醉状态迅速解剖出视神经节, 放入 Bouin 氏改良液中 4 °C 固定 12 ~ 16 h, 期间可在修块后更换一次固定液。梯度酒精脱水, 二甲苯透明, 石蜡包埋, 切片厚度 6 μm, 37 °C 恒温箱干燥备用。

1.2 主要试剂

兔抗人来源 GnRH 受体的多克隆抗体, 产品号 BA0901, 购自武汉博士德生物工程有限公司; 即用型抗兔快速免疫组化 MaxVision™ 检测试剂盒, 产品号 KIT5005, 购自福州迈新生物技术开发有限公司。

1.3 免疫组织化学程序

常规石蜡切片经二甲苯脱蜡、梯度酒精复水后, 使用 3% H₂O₂ - PBS 溶液于室温处理 10 min, 以消除内源性过氧化物酶活性; 蒸馏水浸洗, PBS 浸泡 5 min, 滴加正常山羊血清 (1:10) 室温孵育 20 min, 以封闭非特异性反应部位; 倾去血清, 滴加兔抗人 GnRH 受体抗体 (1:200), 室温孵育 2 h; PBS 浸洗 3 次, 每次各 5 min, 滴加即用型抗兔快

速免疫组化 MaxVision™ 聚合酶复合物, 室温孵育 20 min; PBS 浸洗 3 次, 每次各 5 min, DAB - H₂O₂ 显色; 自来水冲洗, 苏木精复染; 梯度脱水至二甲苯, 中性树胶封片。

阴性对照实验采用相邻切片, 以正常山羊血清或是 PBS 代替一抗, 同步进行上述免疫组织化学反应程序。使用 Olympus BX51 型显微镜观察与拍照。

2 结果

2.1 视神经节的组织学观察

三疣梭子蟹视神经节由外向内可分为视神经层、视外髓、视内髓、视端髓。X 器位于视端髓基部外侧, 由成群的神经分泌细胞组成; 窦腺位于视内髓和视端髓之间, 主要由 X 器发出的轴突组成 (图 1)。这与十足目锯缘青蟹 (*Scylla serrata*) 和中华绒螯蟹 (*Eriocheir sinensis*) 视神经节的组织学研究是一致的^[32-33]。三疣梭子蟹视神经节的神经细胞从形态大小上可以分为两类: 一类细胞较小, 细胞直径约为 10 μm, 胞质紧贴细胞核, 称为小型神经细胞; 另一类细胞较大, 细胞直径为 15 ~ 50 μm, 核直径 7 ~ 15 μm, 称为大型神经细胞。

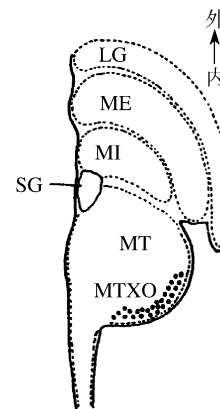


图 1 三疣梭子蟹右眼视神经节背面图
Fig. 1 The schematic diagram of the optic ganglion of *P. trituberculatus*' s right eye

2.2 视神经节 GnRH 受体的免疫阳性强度

在不同发育期雌性三疣梭子蟹视神经节的几个组成部分中, GnRH 受体的免疫阳性强度有不同的表达 (表 1)。视神经层的 GnRH 受体的免疫阳性最弱, 且仅在卵黄发生 II 期的髓质中略为可见 (图版 II - 3)。各个发育期的视外髓与视内髓中

均可检测到较强的 GnRH 受体免疫阳性物质,包括神经分泌细胞和神经髓质;视内髓神经分泌细胞免疫阳性最强烈的表达出现在卵黄发生 II 期(图版 II-4)。GnRH 受体的免疫阳性反应同时也出现在视端髓髓质和 X 器的神经分泌细胞中(图版 I-4, II-1, II-2, II-5, II-6);在卵黄发生 I 期

视神经节的 X 器中有最强烈的表达(图版 II-2)。在不同发育期雌蟹的视神经节中,均未检测到窦腺 GnRH 受体的免疫阳性反应。不同发育期的雌性三疣梭子蟹 GnRH 受体的免疫阳性强度在视神经节的各个部位有相对一致的表达。设置的阴性对照组未见免疫阳性反应(图版 I-2)。

表 1 GnRH 受体免疫阳性物质在不同发育期雌性三疣梭子蟹视神经节中的分布

Tab. 1 The distribution of immunoreactive substances of GnRH receptor in the optic ganglion of the female *P. trituberculatus* in different vitellogenesis stages

分布部位 distribution	卵黄发生前期 previtellogenesis stage	卵黄发生 I 期 vitellogenesis stage I	卵黄发生 II 期 vitellogenesis stage II
视神经层髓质 neuropil of lamina ganglionaris	—	—	*
视神经层细胞 cell of lamina ganglionaris	—	—	—
视外髓髓质 neuropil of medulla externa	++	++	+
视外髓细胞 cell of medulla externa	+++	++	+++
视内髓髓质 neuropil of medulla interna	++	++	++
视内髓细胞 cell of medulla interna	++	++	+++
视端髓髓质 neuropil of medulla terminalis	++	++	+++
窦腺 sinus gland	—	—	—
X 器细胞 cell of X organ	+	+++	++

注:+++为较强免疫阳性反应,++为中等免疫阳性反应,+为较弱免疫阳性反应,*为极弱免疫反应,—为未见免疫阳性反应。

Notes:+++ stands for strong immunoreaction,++ stands for medium immunoreaction,+ stands for weak immunoreaction,* stands for very weak immunoreaction,—stands for negtive immunoreaction.

2.3 视神经节 GnRH 受体的免疫组织化学定位

视神经层 GnRH 受体的免疫阳性,仅在卵黄发生 II 期的雌蟹中略为可见,且分布在靠近视外髓一侧的髓质中(图版 II-3),在视神经层的细胞和其它发育期的髓质中,均没有被检测到。

视外髓 GnRH 受体的免疫阳性反应,无论是在髓质或是细胞中,均为可见;免疫阳性髓质及细胞均呈带状分布,主要分布在视外髓外缘(图版 I-1, I-5, II-3),但是卵黄发生前期的视外髓内缘也可见 GnRH 受体免疫阳性髓质及细胞(图版 I-3);细胞呈圆形或长椭圆形,主要为较小型的神经分泌细胞,免疫阳性物质均分布在细胞质内。

视内髓髓质的 GnRH 受体免疫阳性反应在不同发育期的雌蟹中均为可见,且呈多条带状分布,分布于视内髓中部位置(图版 I-6);视内髓神经分泌细胞 GnRH 受体的免疫阳性反应在不同发育期的雌蟹中均为可见,主要集中分布在视内髓内缘一侧,细胞呈圆形,排列紧密,细胞直径明显较小(图版 I-6, II-4),免疫阳性物质均分布在细胞质内。

视端髓 GnRH 受体的免疫阳性髓质在不同发育期的雌蟹中均为可见,主要分布在近 X 器周边

位置,呈带状、斑块状或零散分布(图版 I-4, II-1, II-5)。在视神经节的 X 器处,GnRH 受体的免疫阳性细胞在不同发育期的雌蟹中均为可见,此处免疫阳性细胞呈近圆形或不规则形(图版 I-4, II-2, II-6),观察到的主要为单个的、较为大型的细胞;但在卵黄发生 II 期雌蟹的 X 器中,也观察到数量较多的小型 GnRH 受体免疫阳性细胞存在,细胞呈圆形,排列紧密(图版 II-5);同时也在卵黄发生 I 期雌蟹的 X 器中,观察到数量较多、免疫阳性显著的大型神经分泌细胞存在(图版 II-2);免疫阳性物质均分布在细胞质内。在不同发育期雌蟹的视神经节中,均未检测到窦腺 GnRH 受体的免疫阳性反应。

3 讨论

甲壳动物的视神经节位于眼柄内,由视神经层、视外髓、视内髓和视端髓组成。视神经节内 X 器的神经分泌细胞所发出的轴突可将神经分泌产物运输到窦腺,由此形成的 X 器-窦腺复合体是甲壳动物神经内分泌的中心,类似于哺乳动物的下丘脑-垂体系统^[28]。目前的研究已经在甲壳动物的神经器官和卵巢中检测到 GnRH 类似物的

存在:罗氏沼虾(*Macrobrachium rosenbergii*)的脑中存在七鳃鳗 GnRH-Ⅲ免疫阳性细胞,胸神经节存在章鱼 GnRH 免疫阳性细胞,卵巢中存在七鳃鳗 GnRH-Ⅰ免疫阳性细胞^[34],斑节对虾(*Penaeus monodon*)的中央神经系统中存在章鱼 GnRH 和七鳃鳗 GnRH-Ⅲ免疫阳性物质^[35]。本实验室也已经在三疣梭子蟹的视神经节等神经器官和性腺中检测到了四种不同来源的 GnRH(章鱼 GnRH、海鞘 GnRH-Ⅰ、七鳃鳗 GnRH-Ⅰ和七鳃鳗 GnRH-Ⅲ)免疫阳性物质的存在^[36]。但是有关甲壳动物 GnRH 受体或类似物的存在情况仍鲜有报道。

已有研究表明,在哺乳动物中 GnRH 生殖调控作用的发挥是通过其与脑垂体前叶中的高特异性 GnRH 受体相结合^[6],从而刺激腺垂体 FSH 和 LH 的合成与释放来实现的^[7]。研究显示,锯缘青蟹视神经节存在 FSH 和 LH 样物质,且在视端髓 X 器及近窦腺处附近分布着较多的免疫阳性神经细胞^[37]。本研究中 GnRH 受体的免疫阳性出现在视神经节的 X 器部位,其作用可能为:(1) X器内 FSH 和 LH 免疫阳性神经细胞作为靶器官接受 GnRH 的调节,即 GnRH 作为神经激素/调质参与视神经节 FSH 和 LH 样物质的合成与分泌;(2) X 器是甲壳动物合成性腺抑制激素的主要部位,GnRH 通过 GnRH 受体抑制性腺抑制激素(GIH)的分泌,从而促进性腺发育。由于视端髓以视叶柄与前脑相连,因此本研究可以为甲壳动物神经分泌激素 GnRH 在视神经节与脑神经节分布与调控机制的深入研究提供参考资料。

在不同发育期的雌性三疣梭子蟹视神经节的几个组成部分,视神经层、视外髓、视内髓、视端髓、窦腺和 X 器中,GnRH 受体的免疫阳性强度有不同的表达,分布也有所不同。在雌性三疣梭子蟹不同发育期的视神经节中,同一个部位 GnRH 受体的免疫阳性强度及分布较为一致,差异不大;而不同部位 GnRH 受体的免疫阳性强度及分布则存在一定差异。这显示 GnRH 可能在三疣梭子蟹生殖发育的各个时期都始终存在并发挥作用。三疣梭子蟹的视神经节的视外髓、视内髓和 X 器几个部位的 GnRH 受体免疫阳性最为显著,提示这些部位是接受 GnRH 调控的核心位置。

GnRH 除了具有生殖神经内分泌作用外,还在免疫系统、消化系统中发挥着重要的调节作用^[8,11-14]。甲壳动物的视神经节中存在 GnRH

受体的免疫阳性髓质和细胞,提示甲壳动物的 GnRH 可能与其视觉作用的形成或调节有关,丰富和拓展了 GnRH 在神经生殖调节之外的存在与作用范围。

先前的研究发现,在两栖动物湖蛙(*Rana ridibunda*)脊髓中存在 GnRH 免疫阳性髓质^[38],在多种鱼类脑中存在 GnRH 免疫阳性神经纤维^[39-42]。本研究在雌性三疣梭子蟹不同发育期的视神经节多个部位检测到了神经髓质 GnRH 受体的免疫阳性,如卵黄发生Ⅱ期雌性的视神经层,各个发育期的视外髓、视内髓和视端髓,提示 GnRH 可能在视神经节的这些部位起特殊的作用,有待进一步深入研究。

研究表明,三疣梭子蟹的脑神经节和胸神经团中存在 FSH 和 LH 的免疫阳性物质^[43],锯缘青蟹脑神经节和视神经节中存在 FSH 和 LH 的免疫阳性物质^[37,44],本研究在三疣梭子蟹的视神经节中检测到 GnRH 受体的免疫阳性反应,表明视神经节的神经分泌细胞能合成 GnRH 受体样物质,视神经节的神经分泌细胞中存在 GnRH 结合位点。因此,本研究提示甲壳动物或许存在类似脊椎动物中的促性腺激素释放激素-促性腺激素-性类固醇激素的三级调控机制。然而,仅用免疫组化的方法,只能说明三疣梭子蟹所测得的免疫阳性物质其结构与脊椎动物相应的物质相似,尚不能完全确定该物质的结构,因此本研究还只是对甲壳动物 GnRH 受体的初步探究。要正确识别实验所测得的物质,应采用甲壳动物来源的高度特异性抗体,并辅以离子交换层析法、凝胶层析法和高效液相色谱法等技术,而从化学上测定其氨基酸组成则是最可靠的方法。因此进一步考察不同的实验方法来进行研究,将有助于全面了解甲壳动物 GnRH 的神经内分泌调控机制。

参考文献:

- [1] Burgus R, Butcher M, Amoss M, *et al.* Primary structure of the ovine hypothalamic luteinizing hormone-releasing factor(LRF)[J]. *P Natl Acad Sci USA*,1972,69(1):278-282.
- [2] Matsuo H, Baba Y, Nair R, *et al.* Structure of the porcine LH-and FSH-releasing hormone. I. The proposed amino acid sequence[J]. *Biochem Biophys Res Comp*,1971,43(6):1334-1339.
- [3] Clarke I J, Thomas G B, Yao B, *et al.* GnRH

- secretion throughout the ovine estrous cycle [J]. *Neuroendocrinology*, 1987, 46(1):82-88.
- [4] Rogers M C, Silverman A J, Gibson M J. Gonadotropin-releasing hormone axons target the median eminence; *in vitro* evidence for diffusible chemoattractive signals from the mediobasal hypothalamus [J]. *Endocrinology*, 1997, 138 (9): 3956-3966.
- [5] Kaiser U B, Conn P M, Chin W W. Studies of gonadotropin-releasing hormone(GnRH) action using GnRH receptor-expressing pituitary cell lines [J]. *Endocr Rev*, 1997, 18(1):46-70.
- [6] Perrin M H, Bilezikjian L M, Hoeger C, *et al.* Molecular and functional characterization of GnRH receptors cloned from rat pituitary and a mouse pituitary tumor cell line [J]. *Biochem Bioph Res Comp*, 1993, 191(3):1139-1144.
- [7] Kakar S S, Musgrove L C, Devor D C, *et al.* Cloning, sequencing, and expression of human gonadotropin releasing hormone(GnRH) receptor * 1 [J]. *Biochem Bioph Res Comp*, 1992, 189 (1): 289-295.
- [8] Weesner G D, Becker B, Matteri R L. Expression of luteinizing hormone-releasing hormone and its receptor in porcine immune tissues [J]. *Life Sci*, 1997, 61(17):1643-1649.
- [9] Currie W D, Setoyama T, Lee P S, *et al.* Cytosolic free Ca^{2+} in human syncytiotrophoblast cells increased by gonadotropin-releasing hormone [J]. *Endocrinology*, 1993, 133(5):2220-2226.
- [10] Casañ E M, Raga F, Bonilla-Musoles F, *et al.* Human oviductal gonadotropin-releasing hormone: possible implications in fertilization, early embryonic development, and implantation [J]. *J Clin Endocr Metab*, 2000, 85(4):1377-1381.
- [11] 姚兵, 黄威权, 孙岚. 大鼠消化道促性腺激素释放激素受体的免疫组织化学研究 [J]. *解剖学报*, 1999, 30(2):152-154.
- [12] 姚兵, 张荣庆, 蒲若蕾, 等. 大鼠消化道促性腺激素释放激素受体 mRNA 的原位杂交研究 [J]. *解剖学报*, 2000, 31(3):250-252.
- [13] Weiquan H, Bing Y, Lan S, *et al.* Immunohistochemical and *in situ* hybridization studies of gonadotropin releasing hormone(GnRH) and its receptor in rat digestive tract [J]. *Life Sci*, 2001, 68(15):1727-1734.
- [14] Wang L, Xie L P, Huang W Q, *et al.* Presence of gonadotropin-releasing hormone(GnRH) and its mRNA in rat pancreas [J]. *Mol Cell Endocrinol*, 2001, 172(1-2):185-191.
- [15] 陈蕾, 孙绪德, 赵晶, 等. 培养的大鼠胃壁细胞促性腺激素释放激素的定位, 克隆及序列分析 [J]. *解剖学报*, 2003, 34(3):284-288.
- [16] La Rosa S, Celato N, Uccella S, *et al.* Detection of gonadotropin-releasing hormone receptor in normal human pituitary cells and pituitary adenomas using immunohistochemistry [J]. *Virchows Arch*, 2000, 437(3):264-269.
- [17] Albertson A J, Talbott H, Wang Q, *et al.* The gonadotropin-releasing hormone type I receptor is expressed in the mouse cerebellum [J]. *Cerebellum*, 2008, 7(3):379-384.
- [18] 方之平, 潘黔生, 罗立廷, 等. GnRH 及其受体在性成熟前后鲈、黄颡鱼脑、垂体和卵巢中的免疫细胞化学定位 [J]. *水生生物学报*, 2004, 28(1):63-68.
- [19] Fang Y, Huang W, Chen L. Immunohistochemical localization of gonadotropin-releasing hormone receptors (GnRHR) in the nervous system, Hatschek's pit and gonads of amphioxus, *Branchiostoma belcheri* [J]. *Chinese Sci Bull*, 1999, 44(10):908-912.
- [20] 陈蕾, 冯俏丽, 纪惠玲, 等. 合浦珠母贝生殖腺及消化道 GnRH 及其受体的免疫组织化学研究 [J]. *第四军医大学学报*, 2003, 24(22):2081-2083.
- [21] 高彬, 姬秋和, 黄威权. 大鼠消化道促性腺激素释放激素受体和胰高血糖素的免疫组织化学 [J]. *解剖学杂志*, 2004, 27(4):377-379.
- [22] Fingerman M. Vertebrate-type hormones in crustaceans: localization, identification and functional significance [J]. *Zool Sci*, 1993, 10(1):13-29.
- [23] Fingerman M, Nagabhushanam R, Sarojini R, *et al.* Biogenic amines in crustaceans: identification, localization, and roles [J]. *J Crustacean Biol*, 1994, 14(3):413-437.
- [24] Giulianini P, Pandolfelli N, Lorenzon S, *et al.* An antibody to recombinant crustacean hyperglycaemic hormone of *Nephrops norvegicus* cross-reacts with neuroendocrine organs of several taxa of malacostracan Crustacea [J]. *Cell Tissue Res*, 2002, 307(2):243-254.
- [25] Harzsch S, Dirksen H, Beltz B S. Development of pigment-dispersing hormone-immunoreactive neurons in the American lobster: homology to the insect circadian pacemaker system? [J]. *Cell Tissue Res*, 2009, 335(2):417-429.

- [26] Harzsch S, Glötzner J. An immunohistochemical study of structure and development of the nervous system in the brine shrimp *Artemia salina* Linnaeus, 1758 (Branchiopoda, Anostraca) with remarks on the evolution of the arthropod brain[J]. *Arthropod Struct Dev*, 2002, 30(4):251-270.
- [27] Klein J M, Kleijn D, Huenemeyer G, et al. Demonstration of the cellular expression of genes encoding molt-inhibiting hormone and crustacean hyperglycemic hormone in the eyestalk of the shore crab *Carcinus maenas* [J]. *Cell Tissue Res*, 1993, 274(3):515-519.
- [28] Keller R. Crustacean neuropeptides: structures, functions and comparative aspects[J]. *Cell Mol Life Sci*, 1992, 48(5):439-448.
- [29] Fingerman M. Crustacean endocrinology: a retrospective, prospective, and introspective analysis [J]. *Physiol Zool*, 1997, 70(3):257-269.
- [30] Huberman A. Shrimp endocrinology. A review [J]. *Aquaculture*. 2000, 191(1-3):191-208.
- [31] 吴旭干, 姚桂桂, 杨筱珍, 等. 东海三疣梭子蟹第一次卵巢发育规律的研究 [J]. *海洋学报*, 2007, 29(4):120-127.
- [32] 黄辉洋, 李少菁, 叶海辉, 等. 锯缘青蟹视神经节免疫细胞化学研究 [J]. *海洋学报*, 2005, 27(1):125-129.
- [33] 邱高峰. 中华绒螯蟹眼柄神经内分泌系统的组织学研究 [J]. *上海水产大学学报*, 1999, 8(3):237-241.
- [34] Ngersoungnern A, Ngersoungnern P, Kavanaugh S, et al. The identification and distribution of gonadotropin-releasing hormone-like peptides in the central nervous system and ovary of the giant freshwater prawn, *Macrobrachium rosenbergii* [J]. *Invert Neurosci*, 2008, 8(1):49-57.
- [35] Ngersoungnern P, Ngersoungnern A, Kavanaugh S, et al. The presence and distribution of gonadotropin-releasing hormone-like factor in the central nervous system of the black tiger shrimp, *Penaeus monodon* [J]. *Gen Comp Endocr*, 2008, 155(3):613-622.
- [36] 尚丽丽. 三疣梭子蟹促性腺激素释放激素及其受体的免疫组化研究 [D]. 福建: 厦门大学, 2010.
- [37] 叶海辉, 黄辉洋, 李少菁, 等. 锯缘青蟹视神经节 FSH 和 LH 的免疫识别 [J]. *厦门大学学报: 自然科学版*, 2006, 45(3):297-298.
- [38] Chartrel N, Collin F, Huang Y S, et al. Characterization and localization of two forms of gonadotropin-releasing hormone (GnRH) in the spinal cord of the frog *Rana ridibunda* [J]. *Cell Tissue Res*, 1998, 293(2):235-243.
- [39] Kim M H, Oka Y, Amano M, et al. Immunocytochemical localization of sGnRH and cGnRH-II in the brain of goldfish, *Carassius auratus* [J]. *J Comp Neurol*, 1995, 356(1):72-82.
- [40] Montero M, Vidal B, King J A, et al. Immunocytochemical localization of mammalian GnRH (gonadotropin-releasing hormone) and chicken GnRH-II in the brain of the European silver eel (*Anguilla anguilla* L.) [J]. *J Chem Neuroanat*, 1994, 7(4):227-241.
- [41] Powell J F, Zohar Y, Elizur A, et al. Three forms of gonadotropin-releasing hormone characterized from brains of one species [J]. *P Natl Acad Sci USA*, 1994, 91(25):12081-12085.
- [42] Okuzawa K, Granneman J, Bogerd J, et al. Distinct expression of GnRH genes in the red seabream brain [J]. *Fish Physiol Biochem*, 1997, 17(1):71-79.
- [43] Huang H, Ye H, Li S, et al. Immunocytological evidence for the presence of vertebrate FSH- and LH-like substances in the brain and thoracic ganglion of the swimming crab, *Portunus trituberculatus* [J]. *Prog Nat Sci*, 2008, 18(11):1453-1457.
- [44] 叶海辉, 黄辉洋, 李少菁, 等. 锯缘青蟹 (*Scylla serrata*) 脑中 FSH 和 LH 的免疫识别 [J]. *自然科学进展*, 2006, 16(6):768-770.

**Preliminary study of gonadotropin-releasing hormone receptor
(GnRH receptor) in the optic ganglion of the female swimming crab
(*Portunus trituberculatus*) by using immunohistochemical technique**

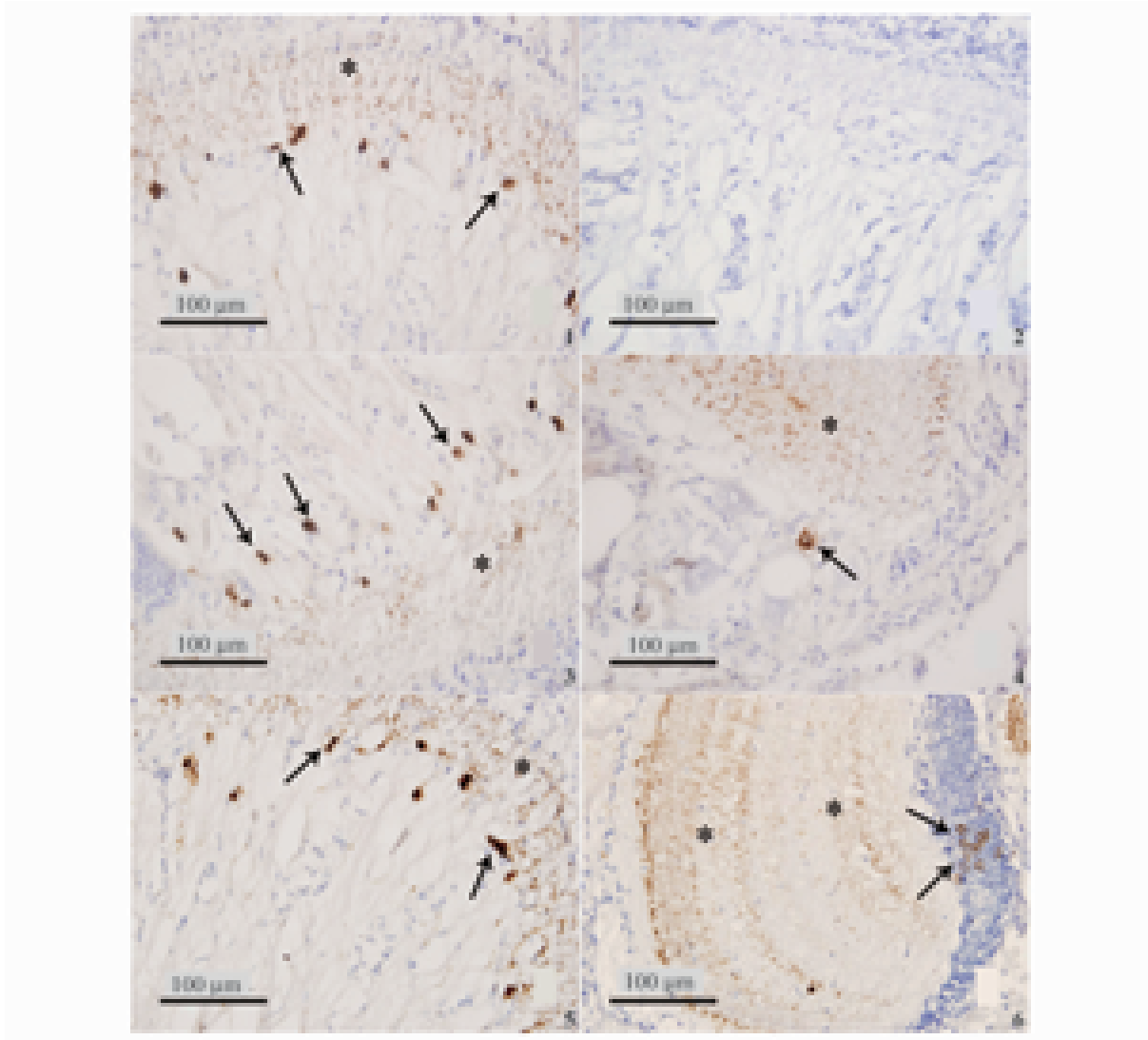
SHANG Li-li, FENG Bi-yun, HUANG Hui-yang, YE Hai-hui*, LI Shao-jing

(College of Oceanography and Environmental Science, Xiamen University, Xiamen 361005, China)

Abstract: Gonadotropin-releasing hormone (GnRH) is a kind of very important and crucial hormone in neuroregulation and reproduction. In order to elucidate whether the GnRH receptor exists or not, and to investigate its locations in the crustacean-peculiar optic ganglion as well, the immunohistochemical technique of MaxVision™ method was used in this study. The locations of immunoreactive substances in the optic ganglion of the female swimming crabs, *Portunus trituberculatus* were found out in different vitellogenesis stages. The results reveal that: the immunoreactive substances of GnRH receptor were widely detected in many parts of the optic ganglion of the female crabs, lamina ganglionaris (LG), medulla externa (ME), medulla interna (MI), medulla terminalis (MT) and X organ as well. And they were more strongly marked in the neurosecretory cells of ME, MI and X organ. In the optic ganglion of the female crabs in different vitellogenesis stages, the locations of immunoreactive substances of GnRH receptor were nearly the same, and there were also differences in the intensity of the immunoreaction. The results of this study, show that the immunoreactive substances of GnRH receptor existing in the optic ganglion of *P. trituberculatus*, can provide morphologic evidence for GnRH participating in the neuroendocrine regulation of the optic ganglion.

Key words: *Portunus trituberculatus*; gonadotropin-releasing hormone receptor; optic ganglion; immunohistochemistry

Corresponding author: YE Hai-hui. E-mail: haihuiye@xmu.edu.cn

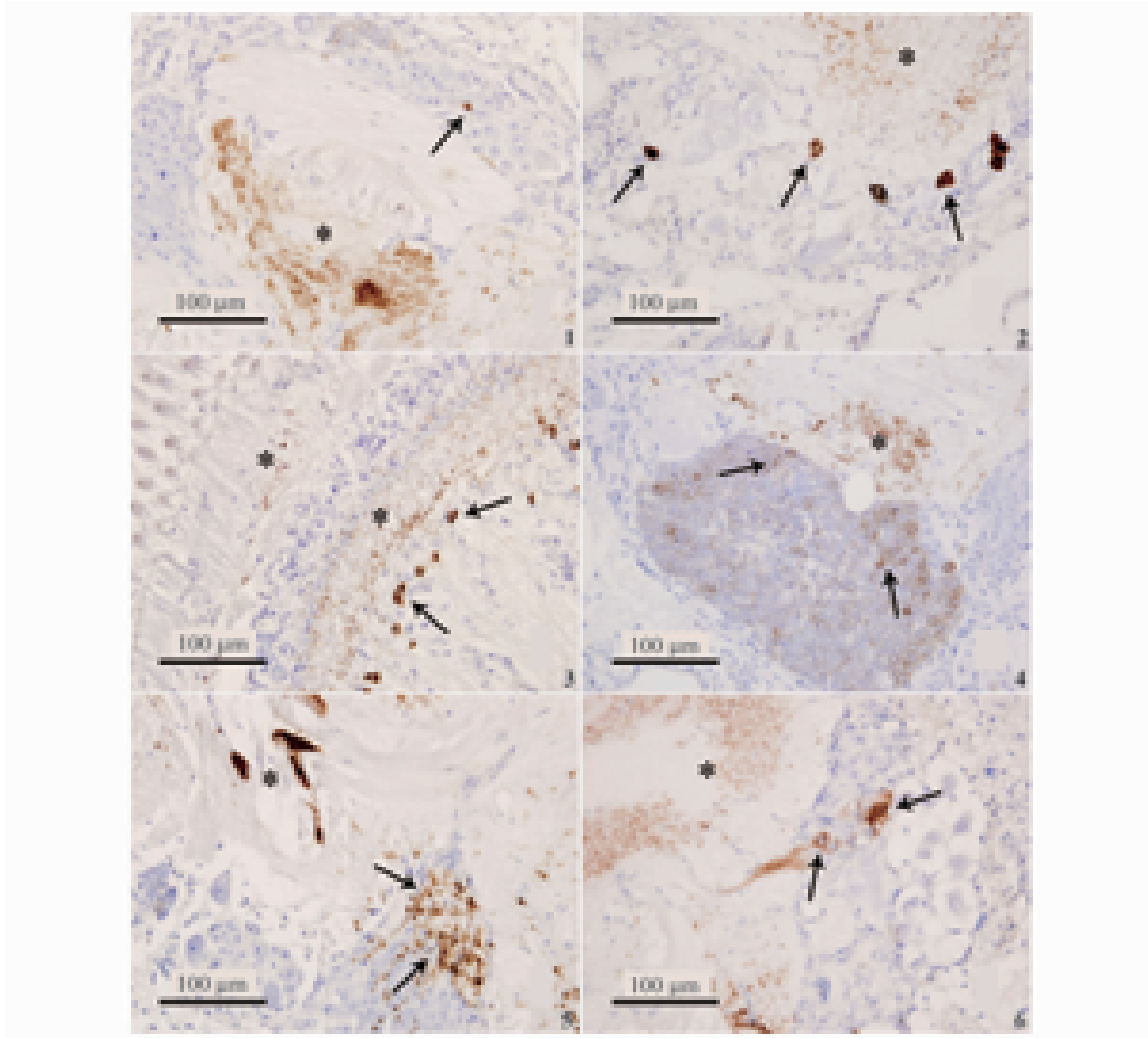


图版 I 卵黄发生前期与 I 期的雌性三疣梭子蟹视神经节中
GnRH 受体的免疫阳性反应(比例尺代表 100 μm)

1. 卵黄发生前期视外髓外缘的 GnRH 受体免疫阳性细胞及髓质; 2. 卵黄发生前期视外髓免疫组化实验阴性对照组; 3. 卵黄发生前期视内髓内缘零散分布的 GnRH 受体免疫阳性细胞及髓质; 4. 卵黄发生前期视端髓的 GnRH 受体免疫阳性髓质及 X 器的免疫阳性细胞; 5. 卵黄发生 I 期视外髓外缘的 GnRH 受体免疫阳性细胞及髓质; 6. 卵黄发生 I 期视内髓 GnRH 受体免疫阳性髓质及内缘的免疫阳性细胞。

Plate I The immunoreactive expression of GnRH receptor in the optic ganglion of the female *P. trituberculatus* in the previtellogenesis stage and vitellogenesis stage I (scale bar represents 100 μm)

1. The immunoreactive cells and neuropils of GnRH receptor in the outer edge of ME in the previtellogenesis stage; 2. The cells and neuropils of control group of ME in the previtellogenesis stage; 3. The scattered immunoreactive cells and neuropils of GnRH receptor in the inner edge of MI in the previtellogenesis stage; 4. The immunoreactive neuropils of GnRH receptor in MT and the immunoreactive cells in X organ in the previtellogenesis stage; 5. The immunoreactive cells and neuropils of GnRH receptor in the outer edge of ME in vitellogenesis stage I; 6. The immunoreactive neuropils of GnRH receptor and the immunoreactive cells in the inner edge of MI in vitellogenesis stage I.



图版 II 卵黄发生 I 期与 II 期的雌性三疣梭子蟹视神经节中
GnRH 受体的免疫阳性反应(比例尺代表 100 μm)

1. 卵黄发生 I 期视端髓的 GnRH 受体免疫阳性髓质; 2. 卵黄发生 I 期 X 器的 GnRH 受体免疫阳性细胞; 3. 卵黄发生 II 期视神经层的 GnRH 受体免疫阳性髓质与视外髓外缘免疫阳性髓质及细胞; 4. 卵黄发生 II 期视内髓的 GnRH 受体免疫阳性细胞; 5. 卵黄发生 II 期视端髓的 GnRH 受体免疫阳性髓质及 X 器的小型免疫阳性细胞; 6. 卵黄发生 II 期 X 器的 GnRH 受体较大型免疫阳性细胞。

Plate II The immunoreactive expression of GnRH receptor in the optic ganglion of the female *P. trituberculatus* in the vitellogenesis stage I and stage II (scale bar represents 100 μm)

1. The immunoreactive neuropils of GnRH receptor in MT in the vitellogenesis stage I ; 2. The immunoreactive cells of GnRH receptor in X organ in the vitellogenesis stage I ; 3. The immunoreactive neuropils of GnRH receptor in LG and immunoreactive cells & neuropils in the outer edge of ME in the vitellogenesis stage II ; 4. The immunoreactive cells of GnRH receptor in MI in the vitellogenesis stage II ; 5. The immunoreactive neuropils of GnRH receptor in MT and the small immunoreactive cells in X organ in the vitellogenesis stage II ; 6. The bigger immunoreactive cells of GnRH receptor in X organ in the vitellogenesis stage II .