

文章编号: 1000-0615(2008)05-704-07

鲩鱼仔鱼摄食功能骨骼早期发育研究

赵盛龙¹, 练青平², 钟俊生³, 楼 宝⁴

(1. 浙江海洋学院海洋科学学院, 浙江 舟山 316004;

2. 浙江省淡水水产研究所, 浙江 湖州 313001;

3. 上海海洋大学水产与生命学院, 上海 200090;

4. 浙江省海洋水产研究所, 浙江 舟山 316100)

摘要: 采用硬骨-软骨双染色技术, 详细地研究了鲩鱼仔鱼各发育阶段摄食功能骨骼的形态发育和骨化特征。在孵化后至 4 日龄(体长 3.0 mm)仔鱼, 舌弓、鳃弓、悬骨系以软骨形式, 而鳃盖骨系、上下颌则以纤维化骨质逐步出现并相继硬骨化, 至 34 日龄(7.8 mm)仔鱼, 除方骨、后翼骨和中翼骨外, 其它骨骼完全硬骨化。研究结果表明: 鲩鱼仔鱼摄食器官的骨骼在短时间内硬骨化, 为开始主动摄食提供了必要条件, 表明仔鱼阶段已具备了摄食能力。

关键词: 鲩鱼; 仔鱼; 骨骼; 早期发育

中图分类号: S917 **文献标识码:** A

自 Dingerkus 和 Uhler 改进了硬骨—软骨双染色技术以来^[1], 许多学者对海洋硬骨鱼类脑颅、咽颅、鳃盖骨系、脊椎及附肢骨骼的早期发育进行了大量的研究^[2-8], 并应用于探讨环境因子导致骨骼畸形发育的过程^[9-13], 但涉及骨骼发育与摄食机能关系的报道甚少, 在我国除了对团头鲂的骨骼发育有过系统报道之外^[14], 还未有海洋鱼类骨骼早期发育的报道。

本研究通过对鲩鱼(*Miichthys miuuy*)仔鱼摄食功能骨骼发育的研究, 旨在探明鲩鱼摄食功能骨骼在早期发育过程中的形态特征, 不仅可以丰富石首鱼科鱼类发育生物学的内容, 并可以为制定鲩育苗的生物学基础技术提供科学依据。

1 材料与方 法

1.1 材 料

2003 年 10 月 2 日取自福建沿海的鲩鱼受精卵, 在浙江省海洋水产研究所西闪养殖场进行自然孵化和育苗。育苗期间, 海水自然温度为 17.3~

24.9℃, 盐度 26~30。pH 8.0 左右, 每立方米孵化密度 1 000 g。采样时, 第 1 天每 2 小时采集 1 次, 第 2 天开始 1 日 1 次或 2 日 1 次, 共采集 989 尾, 所有标本用 5% 的海水福尔马林溶液固定。

1.2 摄食功能骨骼的观察

选取初孵仔鱼到后期仔鱼的完整个体, 共 80 尾, 测取鱼体的体长(BL), 采用 Dingerkus 和 Uhler 的硬骨-软骨双染色技术进行透明染色。染色的步骤如下: ①固定——将固定后的标本移入蒸馏水中浸泡数天; ②软骨染色——将标本浸于阿辛蓝中; ③稀释清洗——将标本移入 95% 乙醇中 2~3 h 后, 依次放入递减浓度(75%, 40%, 15%)的乙醇中稀释; ④组织的透明——将标本浸于硼酸钠-胰蛋白酶中, 直至标本完全软化而透明; ⑤硬骨染色——将软化后的标本移入 KOH 茜素红染剂中, 使硬骨染至深紫色; ⑥稀释保存——将标本移入 0.5% KOH-甘油合剂系列中, 稀释后保存在纯甘油中。

按文献^[15]划分发育阶段。在 Olympus SZ

收稿日期: 2008-08-01

资助项目: 国家科技部支撑计划子项目(2007BAD43B01); 上海市重点学科建设项目(Y1101)

作者简介: 赵盛龙(1958-), 男, 浙江岱山人, 副教授, 从事海洋鱼类学研究。Tel: 0580-2552300; E-mail: hyxyzsl@vip.sina.com

通讯作者: 钟俊生, Tel: 021-61900286; E-mail: jszhong@shou.edu.cn

解剖镜下解剖和观察透明染色标本,主要观察摄食功能骨骼(舌弓、鳃弓、鳃盖骨系、悬骨系和上下颌)的形成时间、发育过程及骨化特征,在 Opton 描绘解剖镜下绘制实物图。各骨骼组成部分的命名按照文献[16-17]。

2 结果

2.1 舌弓

下舌骨、角舌骨—上舌骨和间舌骨在

3.0 mm BL(4 日龄)时以软骨形式出现(图 1-A)。至 4.5 mm BL(17 日龄)时角舌骨和上舌骨之间出现骨缝,并在该两骨的腹侧缘形成七根软骨化的鳃条骨(图 1-B)。鳃条骨在 5.4 mm BL(24 日龄)完全硬骨化(图 1-C)。角舌骨和上舌骨分别在 5.4 mm BL 和 6.6 mm BL(27 日龄)开始部分硬骨化(图 1-C,D),均在 7.8 mm BL(34 日龄)时完全硬骨化(图 1-F)。腹下舌骨在 7.0 mm BL(31 日龄)时硬骨化(图 1-E)。

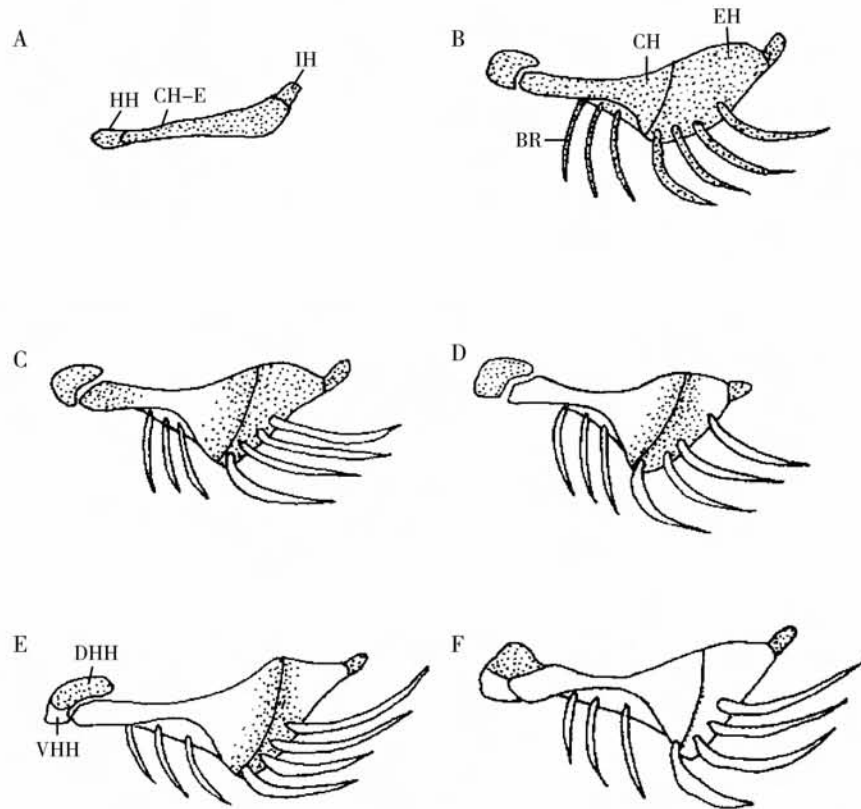


图 1 鲢鱼仔鱼舌弓的发育

A. 3.0 mm BL; B. 4.5 mm BL; C. 5.4 mm BL; D. 6.6 mm BL; E. 7.0 mm BL; F. 7.8 mm BL;

阴影部分:软骨;空白部分:硬骨

HH-下舌骨;CH-EH-角舌骨-上舌骨;IH-间舌骨;BR-鳃条骨;CH-角舌骨;EH-上舌骨;DHH-背下舌骨;VHH-腹下舌骨

Fig. 1 Development of hyoid arch in *Miichthys miiuy* larvae

Stippled areas: cartilage; White areas: ossified

HH-Hypohyal; CH-EH-Ceratohyal-Hypohyal; IH-Interhyal; BR-Branchiostegal rays; CH-Ceratohyal; EH-Hypohyal; DHH- Dorsal hypohyal; VHH-Ventral hypohyal

2.2 鳃弓

鳃弓各成分在 3.0 mm BL 时以软骨形式出现(图 2-A)。4.5 mm BL 时出现了上、下咽齿(图 2-B),在 6.0 mm BL 开始纤维状硬骨化(图 3-D),6.6 mm BL 时完全硬骨化(图 2-E)。上鳃骨在 3.0 mm BL 时以软骨形式出现(图 2-A),6.0 mm BL 仍有部分软

骨,至 6.6 mm BL 时完全硬骨化(图 2-D,E)。角鳃骨在 4.5 mm BL 时已部分硬骨化,至 5.4 mm BL 时完全硬骨化(图 2-B,C)。下鳃骨在 6.6 mm BL 时才部分硬骨化(图 2-E),7.0 mm BL 时完全硬骨化(图 2-F)。5.4 mm BL 时在角鳃骨上出现鳃耙(图 2-C)。

3.0 mm BL 时基鳃骨以 1 块软骨出现

(图 2-A), 4.5 mm BL 时分离出第三基鳃骨(图 2-B), 至 6.6 mm BL, 第一和第二基鳃骨分离

(图 3-E), 7.0 mm BL 时开始硬骨化(图 2-F), 至 7.8 mm BL 完全硬骨化(图 2-G)。

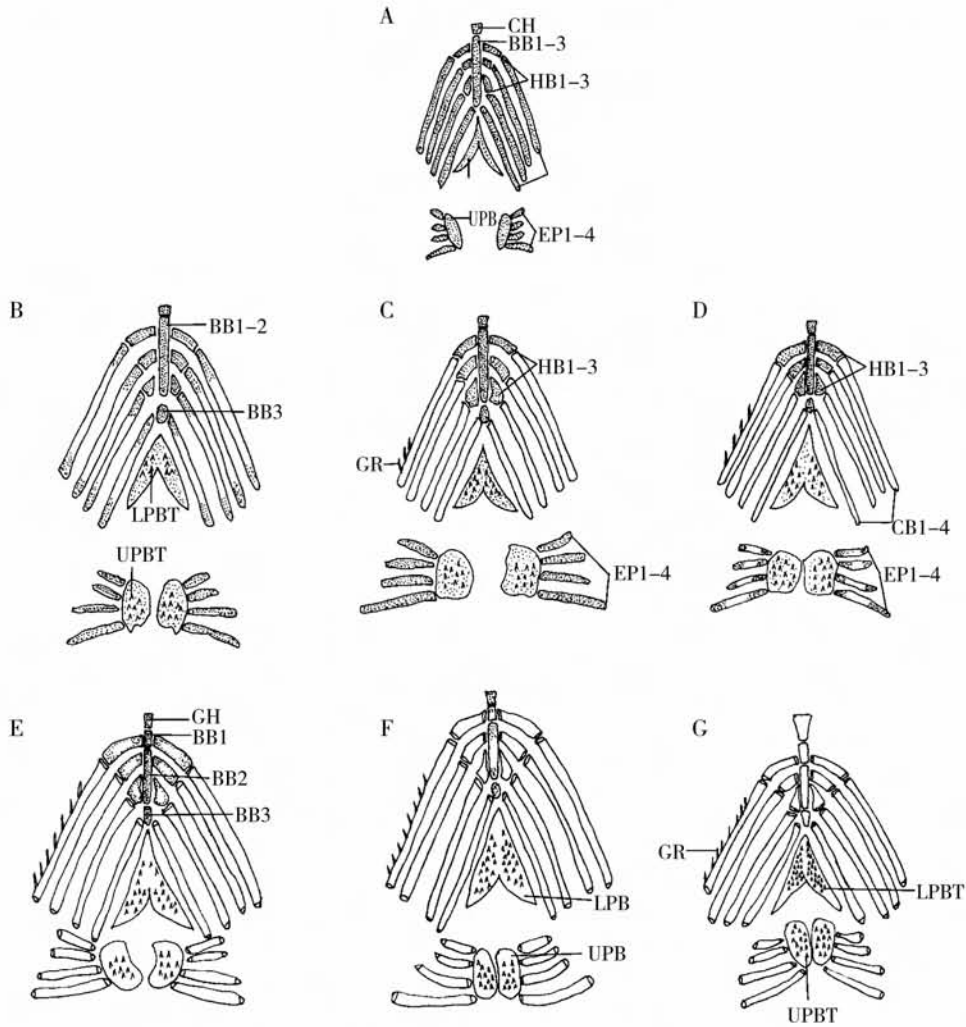


图 2 鲢鱼仔鱼鳃弓的发育

GH-基舌骨;BB1-3-基鳃骨 1-3;HB1-3-下鳃骨 1-3;CB1-4-角鳃骨 1-4;EP1-4-上鳃骨 1-4;UPB-上咽骨;LPB-下咽骨;UPBT-上咽齿;LPBT-下咽齿;GR-鳃耙

A. 3.0 mm BL; B. 4.5 mm BL; C. 5.4 mm BL; D. 6.0 mm BL; E. 6.6 mm BL; F. 7.0 mm BL; G. 7.8 mm BL

Fig. 2 Development of branchial arches in *Miichthys miuuy* larvae

GH-Glossohyal;BB1-3-Basibranchial 1-3;HB1-3-Hypobranchial 1-3;CB1-4-Ceratobranchial 1-4;EP1-4-Epibranchial 1-4;UPB-Upper pharyngeal bone;LPB-Lower pharyngeal bone;UPBT-Upper pharyngeal teeth;LPBT-Lower pharyngeal teeth;GR-Gill raker

2.3 鳃盖骨系

在 4.5 mm BL 时开始形成骨质纤维状的前鳃盖骨和主鳃盖骨(图 3-C), 而下鳃盖骨和间鳃盖骨则在 5.4 mm BL 才开始出现(图 3-D), 鳃盖骨系在 6.0 mm BL 完全硬骨化(图 3-E)。

2.4 悬骨系

至 3.7 mm BL, 舌颌骨和续骨仍以 1 块软骨出现(图 3-A, B)。在 4.5 mm BL 时开始分离(图

3-C), 5.4 mm BL 时续骨完全硬骨化(图 3-D), 而 6.0 mm BL 时舌颌骨才完全硬骨化(图 3-E)。

软骨化的翼骨和腭骨在 4.5 mm BL 开始分离(图 3-C), 至 6.0 mm BL 时硬骨化(图 3-E)。方骨以软骨形式在 5.4 mm BL 时出现(图 3-D), 而中翼骨和后翼骨在 6.0 mm BL 才以软骨形式出现(图 3-E), 直至 13.4 mm (43 日龄)中翼骨、后翼骨和方骨开始部分硬骨化(图 3-F)。在 14.4 mm

BL(44日龄)才完全硬骨化(图3-G)。

2.5 上下颌

上颌骨和齿骨以纤维状骨质形式在3.0 mm BL时出现(图3-A),3.7 mm BL时出现前颌骨(图3-B),至5.4 mm BL,上颌骨、前颌骨和齿骨完全硬骨化(图3-D)。

4.5 mm BL时,骨质纤维状的齿骨和后关节

骨相互结合(图3-C),5.4 mm BL形成隅骨(图3-D)并在6.0 mm BL完全硬骨化(图3-E)。4.5 mm BL时关节骨与齿骨分离,5.4 mm BL时完全硬骨化(图3-C, D)。米克尔氏软骨自4.5 mm BL开始出现,并终身保持软骨状态。

综合以上骨骼的发育特征总结出的骨骼的发育图见图4。

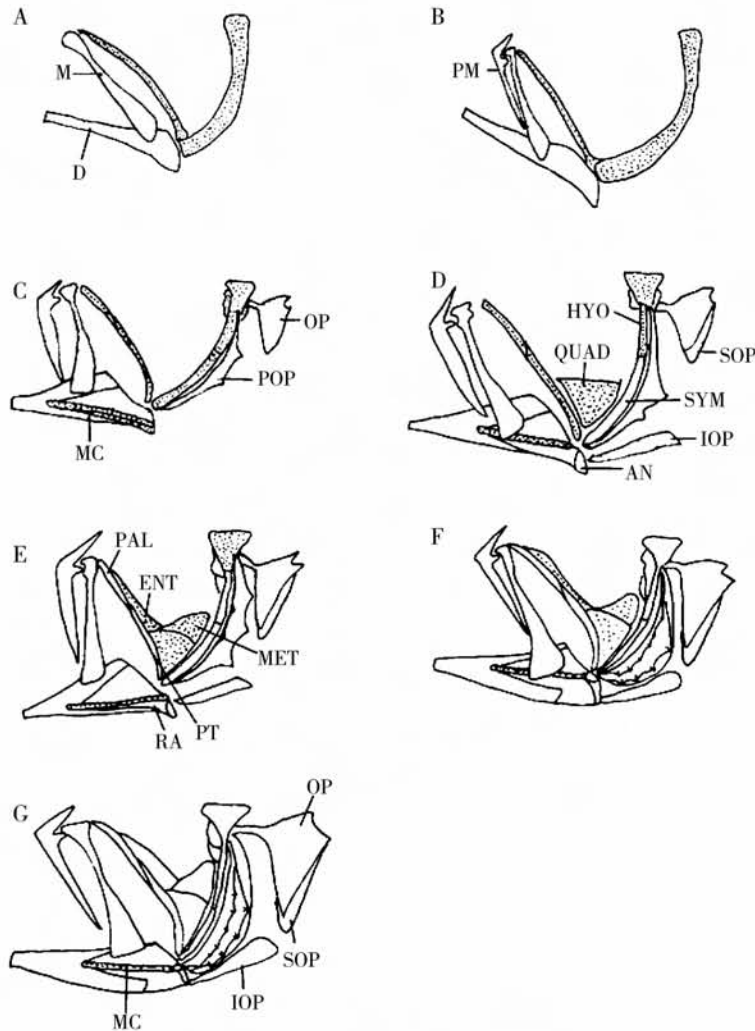


图3 鲢鱼仔鱼鳃盖骨系、悬骨系和颌的发育

M-上颌骨; PM-前颌骨; D-齿骨; MC-米克尔氏软骨; QUAD-方骨; SYM-续骨; HYO-舌颌骨; ENT-中翼骨; MET-后翼骨; PT-翼骨; PAL-颞骨; OP-主鳃盖骨; POP-前鳃盖骨; IOP-间鳃盖骨; SOP-下鳃盖骨; RA-后关节骨; AN-隅骨
A. 3.0 mm BL; B. 3.7 mm BL; C. 4.5 mm BL; D. 5.4 mm BL; E. 6.0 mm BL; F. 13.4 mm BL; G. 14.4 mm BL

Fig. 3 Development of opercular apparatus, suspensorium and jaws in *Miichthys miuy* larvae and juveniles

M-Maxillary; PM-Premaxillary; D-Dentary; MC-Maxillary Cartilage; QUAD-Quadrate; SYM-Symplectic; HYO-Hyomandibular; ENT-Endopterygoid; MET-Metapterygoid; PT-Pterygoid; PAL-Palatine; OP-Opercle; POP-Preopercle; IOP-Interopercle; SOP-Subopercle; RA-Retroarticular; AN-Angular




图4 鲢鱼仔鱼与摄食相关骨骼发育的次序

Fig. 4 Developmental sequence of the skeleton in relation to their feeding habit in larval *Miichthys miiuy*

3 讨论

3.1 骨骼发育与摄食的关系

鲩初孵仔鱼,不论是纤维状骨质还是软骨的骨骼发育均很少发现,开口前的短时间内,与捕食相关的基本结构已形成。在开口阶段(4日龄仔鱼时),与摄食有关的骨骼(上下颌、悬骨系、舌弓、鳃弓)已经开始发育,并在口的关闭、口腔的扩张与缩小中起着一定的作用,对于仔鱼能否正常摄食影响极大,这与远东拟沙丁鱼(*Sardinops melanostictus*)在开口初期(5.5 mm)的骨骼迅速发育呈一致的趋势^[10]。Dasilao 等^[18]研究指出细牙燕鲷鱼(*Cypselurus heterurus doederleini*)在 7.36 mm BL(8日龄)出现咽齿,而鲩在 4.5 mm BL(17日龄)时才出现了上、下咽齿,鲩比细牙燕鲷出现咽齿时间要晚。而角鳃骨在 5.4 mm BL(24日龄)时完全硬骨化,上鳃骨在 6.6 mm BL(27日龄)时完全硬骨化,6.0 mm BL(26日龄)时舌颌骨完全硬骨化,这些骨骼较早的硬骨化,为仔鱼的主动捕食提供了基础。

3.2 环境因子对骨骼发育畸形的影响

人工育苗条件下,环境因子(温度、盐度)对仔稚鱼早期骨骼发育影响较大,如何使仔稚鱼在最适条件下完成早期发育,对提高育苗成活率至关重要。Koumoundouros 等^[9]将骨骼发育畸形形式主要划分为多余成分、愈合、畸形和移位四种情况。Kazumi 等^[12]认为引起人工养殖牙鲆(*Paralichthys olivaceus*)仔鱼尾鳍及其支鳍骨发育畸形与营养有关,尤其是维生素 A,并指出骨骼早期发育畸形是受养殖水温的影响。Sfakianakis 等^[19]和 Lewis 等^[20]也认为水温是导致庸鲈(*Hippoglossus hippoglossus*)和绯小鲷(*Pagellus erythrinus*)骨骼早期发育畸形的主要因素,其中在 23℃时,绯小鲷尾鳍的畸形发生率为 75%,从而说明在仔稚鱼早期骨骼发育过程中,保持合适的水温至关重要。在本研究所采集的实验样本中,也出现了 10 尾畸形个体,其原因是否应该归咎于受精卵运输途中水温的变化还是孵化、发育过程中的水体盐度变化,还有待于进一步探讨。

参考文献:

[1] Dingerkus G, Uhler L D. Enzyme clearing of alcian

blue stained whole small vertebrates for demonstration of cartilage [J]. Stain Technol, 1977, 52, 229-232.

- [2] Potthoff T, Richards W J, Ueyanagi S. Development of *Scombrobrax heterolepis* (Pisces, scombrobracidae) and comments on familial relationships [J]. Bull Mar Sci, 1980, 30(2):329-357.
- [3] Matsuoka M. Osteological development in the red sea bream, *Pagrus major* [J]. Japanese Journal of Ichthyology, 1985, 32(1):35-51.
- [4] Taki Y, Kohno H, Hara S. Early development of fin-supports and fin-rays in the milkfish *Chanos chanos* [J]. Japanese Journal of Ichthyology, 1986, 32(4):413-420.
- [5] Potthoff T, Kelley S, Collins A. Osteological development of the red snapper, *Lutjanus campechanus* (Lutjanidae) [J]. Bull Mar Sci, 1988, 43(1):1-40.
- [6] Daoulas C H, Economou A N, Bantavas I. Osteological abnormalities in laboratory reared seabass (*Dicentrarchus labrax*) fingerlings [J]. Aquaculture, 1991, 97:169-180.
- [7] Fujita K. Caudal skeleton ontogeny in the adriaticichthyid fish, *Oryzias latipes* [J]. Japanese Journal of Ichthyology, 1992, 39(1):107-109.
- [8] Kiyoshi F, Yoshioki O. Development of the caudal skeleton in the saury, *Cololabis saira* [J]. Japanese Journal of Ichthyology, 1994, 41(3):334-337.
- [9] Koumoundouros G, Gagliardi F, Divanach P, et al. Normal and abnormal osteological development of caudal fin in *Sparus aurata* L fry [J]. Aquaculture, 1997, 149:215-226.
- [10] Matsuoka M. Osteological development in the Japanese sardine, *Sardinops melanostictus* [J]. Ichthyological Research, 1997, 44(3):275-295.
- [11] Kohno H. Osteological development of the caudal skeleton in the carangid, *Seriola lalandi* [J]. Ichthyological Research, 1997, 44(2):219-221.
- [12] Kazumi H, Kouichi K. Skeletal formation and abnormalities in the caudal complex of the Japanese flounder, *Paralichthys olivaceus* (Temminck & Schlegel) [J]. Bull Natl Res Inst Fish Sci, 1998, 12:97-110.
- [13] Gavaia P J, Dinis M T, Cancela M L. Osteological development and abnormalities of the vertebral column and caudal skeleton in larval and juvenile stages of hatchery-reared *Senegal sole* (*Solea*

- senegalensis) [J]. *Aquaculture*, 2002, 211: 305-323.
- [14] 苏锦祥, 孟庆闻, 唐宇平. 团头鲂骨骼系统的发育[J]. *水生生物学报*, 1989, 13(1): 1-14.
- [15] 钟俊生, 楼宝, 袁锦丰. 鲢鱼仔稚鱼早期发育的研究[J]. *上海水产大学学报*, 2005, 14(13): 231-237.
- [16] 孟庆闻, 苏锦祥, 李婉端. 鱼类比较解剖[M]. 北京: 科学出版社, 1987: 152-192.
- [17] 冯昭信, 姜志强. 花鲈研究[M]. 北京: 海洋出版社, 1998: 8-23.
- [18] Dasilao J C, Yamaoka K. Osteological and functional development of the flyingfish, *Cypselurus heterurus doederleini* (Teleostei: Exocoetidae)[J]. *Bull Mar Sci Fish*, 1998, 18: 13-26.
- [19] Sfakianakis D G, Koumoundouros G, Divanach P, et al. Osteological development of the vertebral column and of the fins in *Pagellus erythrinus* (L 1758). Temperature effect on the developmental plasticity and morpho-anatomical abnormalities [J]. *Aquaculture*, 2004, 232: 407-424.
- [20] Lewis L M, Lall S P. Development of the axial skeleton and skeletal abnormalities of Atlantic halibut (*Hippoglossus hippoglossus*) from first feeding through metamorphosis [J]. *Aquaculture*, 2006, 257: 124-135.

Study on the skeleton development in relation to their feeding habit in *Miichthys miiuy* larvae

ZHAO Sheng-long¹, LIAN Qing-ping², ZHONG Jun-sheng³, LOU Bao⁴

(1. *Marine Science and Technology College, Zhejiang Ocean University, Zhoushan 316004, China;*

2. Zhejiang Institute of Freshwater Fisheries, Huzhou 313001, China;

3. College of Fisheries and Life, Shanghai Ocean University, Shanghai 200090, China;

4. Marine Fisheries Research Institute of Zhejiang Province, Zhoushan 316100, China)

Abstract: Based on clearing and staining method, morphological characteristics of the early skeleton development in relation to their feeding habit were observed in *Miichthys miiuy* larvae. Ossification started upon the 4th day after hatching at 3.0 mm BL (body length). Hyoid arch elements were cartilaginous in 3.0 mm BL and became ossified in 7.8 mm BL, whereas interhyal retained cartilaginous condition. Also Branchial arches were cartilaginous in 3.0 mm BL and then ossified gradually. In suspensorium, not only hyomandibular, symplectic, palatine and pterygoid were earlier occurred cartilaginous than quadrate, metapterygoid and endopterygoid but also ossified early. Opercular apparatus, jaws showed a different developmental style. They started from fibrous to full ossified bone. Up to the 34th day (7.8 mm BL), most of skeleton elements became fully ossified besides quadrate, metapterygoid and endopterygoid. These results showed that the osteological development had completed in the early stage of *Miichthys miiuy*. The short period of ossification process showed that it had the ability to early feeding.

Key words: *Miichthys miiuy*; fish larvae; skeleton; early development