

维生素 C 对大鲵消化系统结构和功能的影响

杨理想¹, 徐杭忠¹, 刘长江¹, 王贵龙¹, 艾怡¹, 蒋万胜²,
罗庆华², 李虹³, 罗莉¹, 向泉^{1*}

(1. 西南大学水产学院, 淡水鱼类资源与生殖发育教育部重点实验室, 重庆 402460;

2. 吉首大学, 大鲵资源保护与综合利用湖南省工程实验室, 湖南张家界 427000;

3. 重庆市水产技术推广总站, 重庆 400000)

摘要: 为研究维生素 C 对大鲵机体生长性能及消化系统各器官结构和功能的影响。实验以鱼粉、鸡肉粉等为蛋白源, 鱼油为脂肪源配制大鲵基础饲料, 基础饲料中分别添加 0、150、300、450、600 和 750 mg/kg 的维生素 C (维生素 C 磷酸酯, 35% 含量), 配制成 6 种等氮等脂的实验饲料, 养殖初始体重为 (34.14±0.15) g 的幼鲵。结果显示, 大鲵增重率 (WGR) 随维生素 C 添加量的升高呈先增大后趋于稳定的变化趋势, 在维生素 C 含量为 450 mg/kg 时达到最大, 为 102.04%。随维生素 C 添加量的增加, 大鲵胃蛋白酶、H⁺-K⁺-ATP 酶活性均呈先升后降的趋势。且在维生素含量为 300 mg/kg 时均达到最强; 肠道糜蛋白酶、脂肪酶及 Na⁺-K⁺-ATP 酶活性均随维生素 C 含量的升高而呈先升高后平稳的趋势, 且均在维生素 C 含量为 450 mg/kg 时达到最强。通过对组织切片观察发现, 维生素 C 添加量为 300 mg/kg 时更利于大鲵胃及肠道肌层和绒毛的发育。随维生素 C 含量的增加, 大鲵肝脏中 CAT、T-SOD、ACP 及 AKP 活性均呈先上升后降低的变化趋势; 而 MDA、AST 和 ALT 的活性则呈相反的变化趋势。并且, 随着维生素 C 的添加, 大鲵肝脏炎症细胞浸润现象明显减少, 巨噬细胞数量明显增加。研究表明, 适量的维生素 C 可有效改善大鲵消化道的结构, 增强其消化酶活性, 提高其生长性能, 增强肝脏抗氧化能力, 有效地保护肝脏健康。本研究可为探究维生素 C 对大鲵消化器官发育的影响提供一定的理论依据。

关键词: 大鲵; 维生素 C; 生长; 消化吸收; 组织结构

中图分类号: S 963.73⁺¹

文献标志码: A

消化系统的基本生理功能是摄取、转运、消化食物和吸收营养、排泄废物, 这些功能的完成有利于整个胃肠道协调的生理活动。食物的消化和吸收, 为机体提供所需的物质和能量。食物中的营养物质除维生素、水和无机盐外, 蛋白质、脂肪和糖类等物质均不能被机体直接利用, 需在消化管内被分解为结构简单的小分子物质, 才能

被吸收。维生素 C 可促进人和动物抗体及胶原的形成, 苯丙氨酸、酪氨酸等的代谢及脂肪、蛋白质的合成等作用^[1]。研究表明, 维生素 C 能够提高鲮 (*Cirrhinus molitorella*) 幼苗肠道蛋白酶、脂肪酶和淀粉酶的活性^[2]; 显著提高圆斑星鲃 (*Verasper variegatus*) 肠道淀粉酶、蛋白酶的活性^[3]。蒋左玉等^[4]发现维生素 C 促进了高普安银鲫 (*Caras-*

收稿日期: 2021-10-26 修回日期: 2021-11-29

资助项目: 重庆市社会民生科技创新专项 (cstc2016shmszx80084); 重庆市生态渔业产业技术体系 (2019)

第一作者: 杨理想 (照片), 从事水产动物营养与饲料研究, E-mail: 1130577216@qq.com

通信作者: 向泉, 从事水产动物营养与饲料研究, E-mail: xiangq@126.com



sius auratus) 肝胰脏和肠道的生长发育、提高了其胰腺中胰蛋白酶、糜蛋白酶、脂肪酶和淀粉酶分泌能力, 扩大了肠道吸收面积, 提高了其消化吸收能力。

大鲵 (*Andrias davidianus*) 俗称娃娃鱼, 为国家二级保护动物, 被誉为“水中人参”, 具有较高的食用、药用价值。随着人工养殖的发展, 大鲵养殖业对配合饲料的需求日益迫切。目前关于维生素 C 在大鲵上的适宜添加量还未见报道。本课题组前期研究结果表明, 适宜的维生素 C 添加量可显著提高大鲵消化器官抗氧化能力和非特异性免疫, 具有保护消化器官的作用, 但维生素 C 对大鲵消化器官结构和功能的影响还有待研究。本实验旨在研究维生素 C 对大鲵消化器官形态结构及消化吸收相关酶活性的影响, 为探究维生素 C 对大鲵消化器官发育的影响提供一定的理论依据。

1 材料与amp;方法

1.1 实验饲料

以鱼粉、鸡肉粉为主要蛋白源, 鱼油为脂肪源, 设计大鲵的基础饲料配方。在基础饲料中分别添加 0 (D1)、150 (D2)、300 (D3)、450 (D4)、600 (D5) 和 750 (D6) mg/kg 的维生素 C (饲料维生素 C 含量调平采用维生素 C 磷酸酯, 35% 含量, 北京桑普生物化学有限公司)。配制成 6 组等氮等脂 [粗蛋白 (CP) 56.35%, 粗脂肪 (CL) 11.88%] 的饲料。饲料原料经粉碎机粉碎 2 次后过 60 目筛, 用 9FZ-35C 型软颗粒饲料制粒机 (山东华通机械有限公司) 搅拌混合后制成直径 4 mm 左右的饲料, 烘箱 40℃ 烘干后用双层塑料袋包装并封口备用。基础饲料配方及营养组成见表 1。

1.2 实验设计与amp;管理

实验用大鲵购于陕西汉中绿源大鲵养殖场, 为同一批繁殖的幼鲵。正式实验前, 因所购买的大鲵未经过驯料, 先将其经 1% 的食盐溶液消毒后, 在室内的养鱼池暂养 (饲养条件同养殖条件), 投喂课题组创制的配合饲料驯化 3 周, 待大鲵正常摄食饲料后, 选择 144 尾体重为 (34.14±0.15) g, 体质健壮的幼鲵, 随机分成 6 个实验组, 每组 3 个重复, 每个重复 8 尾, 放于水深为 10 cm 的方形塑料箱 (70.0 cm×45.0 cm×17.5 cm) 中。分别投喂 6 种不同维生素 C 含量的饲料, 养殖 90 d。水源为曝气自来水, 每日于 7:00 和 19:00 各换水

表 1 实验基础饲料配方及主要营养物质

Tab. 1 Basic formulation and nutritional components of the experimental diet %

原料 ingredients	含量 content
鱼粉 fish meal	38.0
鸡肉粉 chicken meal	14.0
血球蛋白粉 blood globulin powder	3.0
鱼溶浆 fish pulp	5.0
复合蛋白 ¹⁾ compound protein	19.0
淀粉 starch	8.7
鱼油 fish oil	5.0
磷酸二氢钙 monocalcium phosphate	1.5
氯化胆碱 choline chloride	0.3
复合添加剂 ²⁾ compound additives	5.5
合计 total	100.0
营养组成(干样基础) nutrient composition (dry basis)	
粗蛋白 crude protein	56.35
粗脂肪 crude lipid	11.88
粗灰分 crude ash	10.03

注: 1) 复合蛋白, 涉及专利保护; 2) 复合添加剂为每千克全价饲料提供(不含维生素 C), 锌 34.1 mg, 锰 14.0 mg, 铁 150 mg, 铜 3.2 mg, 碘 0.8 mg, 钴 4.0 mg, 硒 0.3 mg, 维生素 A 2 500.0 IU, 维生素 B₁ 5.0 mg, 维生素 B₂ 10.0 mg, 维生素 B₆ 10.0 mg, 维生素 B₁₂ 0.02 mg, 维生素 D 2 500.0 IU, 维生素 E 100.0 mg, 维生素 K₃ 10.0 mg, 烟酸 100.0 mg, 叶酸 5.0 mg, 泛酸钙 40.0 mg, 生物素 1.0 mg, 肌醇 100 mg。

Notes: 1) compound protein, involving patent protection; 2) compound additives provided per kg of diet (no VC), Zn 34.1 mg, Mn 14.0 mg, Fe 150 mg, Cu 3.2 mg, I 0.8 mg, Co 4.0 mg, Se 0.3 mg, vitamin A 2 500.0 IU, vitamin B₁ 5.0 mg, vitamin B₂ 10.0 mg, vitamin B₆ 10.0 mg, vitamin B₁₂ 0.02 mg, vitamin D 2 500.0 IU, vitamin E 100.0 mg, vitamin K₃ 10.0 mg, niacin 100.0 mg, folic acid 5.0 mg, calcium pantothenate 40.0 mg, biotin 1.0 mg, inositol 100 mg.

1 次。因大鲵消化食物时间较长, 故采用连续投喂 2 d 停食 1 d 的投喂模式。于当日 16:30 投喂, 2 h 后捞取残余饵料冷藏保存并记录残饵重量, 每隔 2 周对实验大鲵称重 1 次, 再根据实验大鲵的增重情况调整投喂量。养殖期间实验区保持黑暗, 水温 21~23℃, 溶解氧含量 >6.0 mg/L, 氨氮含量 <0.5 mg/L, 亚硝酸盐含量 <0.05 mg/L, pH 6.5~7.0。

1.3 样品采集、制备

养殖实验结束后, 将大鲵停食 3 d 达到空腹后, 用 50 mg/L MS-222 (美国圣路易斯 Sigma 公司产品) 溶液麻醉, 对每个重复组的大鲵进行计数和称重, 计算其增重率和成活率。在每个重复中随机选取 5 尾大鲵测量体重后, 在冰盘中进行静脉抽血, 取 0.3 mL 血液置于离心管中立即送出进行血常规检测; 其余血液样本中注入肝素钠并离心 (4 500 r/min, 10 min), 制备血浆并转入 -80℃ 冰

箱待用。迅速解剖实验大鲵, 分离胃、肠道、背部肌肉、肝脏、胰腺、脾脏及皮肤, 分别对 0、300 和 750 mg/kg 维生素组中的大鲵取约 1 cm³ 的胃、肝脏和肠道 (距幽门端 5 cm) 组织置于多聚甲醛溶液中固定, 其余样品液氮速冻后置于 -80℃ 冰箱中备用。指标测定前, 取部分组织, 按 1:9 (g/mL) 加入生理盐水, 迅速转入高速分散器中匀浆 (匀浆过程在冰水浴中进行), 后将匀浆液离心 (4℃, 4 000 r/min, 10 min), 取上清液制得粗酶液, 分装存于 -80℃ 冰箱备用。在实验过程中, 操作人员严格遵守北京市实验动物伦理规范, 并按照西南大学伦理委员会制定的规章制度执行。

1.4 指标测定

生长指标测定 增重率 (weight gain rate, WGR, %)=(终末体重-初始体重)/初始体重×100%。

成活率 (survival rate, SR, %)=实验结束后大鲵数量/实验开始前大鲵数量×100%。

相关酶活性的测定 大鲵胃蛋白酶及 H⁺-K⁺-ATP 酶活性; 肠道糜蛋白酶、脂肪酶、淀粉酶和 Na⁺-K⁺-ATP 酶活性; 胰腺糜蛋白酶、脂肪酶及淀粉酶活性; 肝脏过氧化氢酶、总超氧化物歧化酶、酸性磷酸酶、碱性磷酸酶、谷草转氨酶、谷丙转氨酶活性及丙二醛含量均采用南京建成生物

工程研究所生产的试剂盒测定。

胃、肠道、肝脏 H.E 染色组织切片的制备及观察 取上述用多聚甲醛溶液固定的组织, 制作常规石蜡切片, 切片厚度为 6 μm, 苏木精-伊红 (H.E) 染色。用目视测微尺测定每段胃、肠样本中 5 个以上完整皱壁高度、黏膜厚度和肠壁厚度, 取平均值, 显微观察并拍照 (40×、100×)。

1.5 数据分析

实验结果用 SPSS 22.0 软件对数据进行单因素方差分析 (One-Way ANOVA), Tukey 氏多重比较分析组间差异显著程度, 显著水平为 $P<0.05$, 数据用平均值±标准误 (mean±SE) 表示。

2 结果

2.1 维生素 C 对大鲵幼体生长性能的影响

维生素 C 能显著提高大鲵的生长性能 ($P<0.05$)。随饲料维生素 C 水平的增加, 大鲵的终末尾均重 (FBM)、增重率 (WGR) 均呈先增大后趋于稳定的变化趋势, 且均在 D4 (450 mg/kg) 组达到最大, 分别为 69.62 g/尾和 102.04%, 维生素 C 含量为 300~750 mg/kg 时差异均不显著 ($P>0.05$), 但均显著高于对照组 ($P<0.05$)。饲料维生素 C 含量对大鲵的成活率无明显影响 ($P>0.05$) (表 2)。

表 2 饲料维生素 C 含量对大鲵生长和饲料利用的影响

Tab. 2 Effects of dietary vitamin C level on growth and feed utilization of *A. davidianus*

项目 item	饲料维生素C含量/(mg/kg) feed vitamin C levels					
	D1 (0 mg/kg)	D2 (150 mg/kg)	D3 (300 mg/kg)	D4 (450 mg/kg)	D5 (600 mg/kg)	D6 (750 mg/kg)
初始尾均重/g IBW	34.14±0.07	34.05±0.17	34.19±0.09	34.46±0.10	34.27±0.11	34.22±0.07
终末尾均重/g FBW	64.68±0.85 ^a	67.03±1.20 ^b	68.85±1.01 ^c	69.62±0.71 ^c	69.11±0.65 ^c	68.92±0.71 ^{bc}
增重率/% WGR	89.47±1.81 ^a	96.80±2.13 ^b	101.37±1.22 ^c	102.04±1.68 ^c	101.64±2.70 ^c	101.43±2.84 ^c
成活率/% SR	100.00	100.00	100.00	100.00	100.00	100.00

注: 同行肩标不同小写字母表示差异显著 ($P<0.05$), 下同。

Notes: In the same row, different small letter superscripts mean significant differences ($P<0.05$), the same below.

2.2 维生素 C 对大鲵胃消化酶活性和组织形态的影响

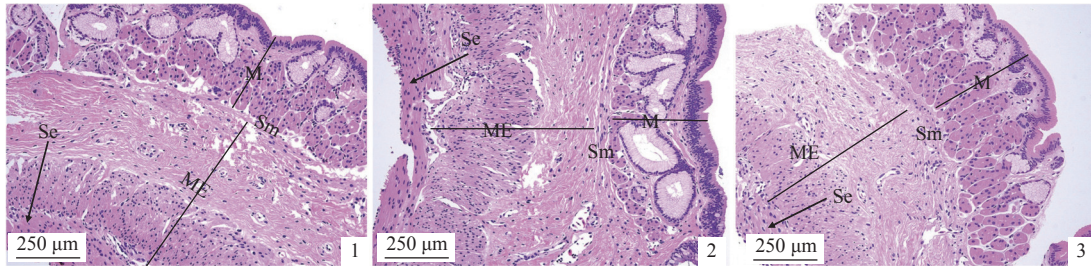
维生素 C 含量对大鲵胃消化酶活性影响显著 ($P<0.05$), 随着维生素 C 含量的增加, H⁺-K⁺-ATP 酶及蛋白酶活性均呈先升后降的趋势, 且均在 D3 组 (300 mg/kg) 达到最高, 分别为 3.54 和 37.91 U/mg, 相较于 D1 (对照组) 分别增加了 27.87% 和 20.69% ($P<0.05$) (表 3)。

饲料中添加维生素 C 显著增加了大鲵胃壁肌层厚度及绒毛高度 ($P<0.05$), 且均在 D3 和 D6 组间无显著差异 ($P>0.05$), 但均显著高于 D1 组 ($P<0.05$)。从胃黏膜层结构来看, D3 组大鲵胃黏膜层柱状上皮细胞核较 D1 和 D6 组明显增多 ($P<0.05$), 而 D6 组的大鲵淋巴状细胞则明显多于 D1 和 D3 组 ($P<0.05$) (图版 I~III, 表 4)。

表 3 维生素 C 水平对大鲵胃消化酶活性的影响

Tab. 3 Effect of vitamin C level on digestive enzyme activity in the stomach of *A. davidianus*

项目 item	饲料维生素 C 含量 feed vitamin C levels					
	D1 (0 mg/kg)	D2 (150 mg/kg)	D3 (300 mg/kg)	D4 (450 mg/kg)	D5 (600 mg/kg)	D6 (750 mg/kg)
H ⁺ -K ⁺ -ATPase/(U/mg)	2.61±0.16 ^a	3.18±0.43 ^b	3.54±0.25 ^c	3.47±0.32 ^c	3.34±0.05 ^{bc}	3.30±0.23 ^b
胃蛋白酶/(U/mg) pepsin	31.41±0.31 ^a	36.58±0.45 ^b	37.91±1.09 ^b	37.2±1.06 ^b	36.28±0.3 ^b	36.17±0.21 ^b

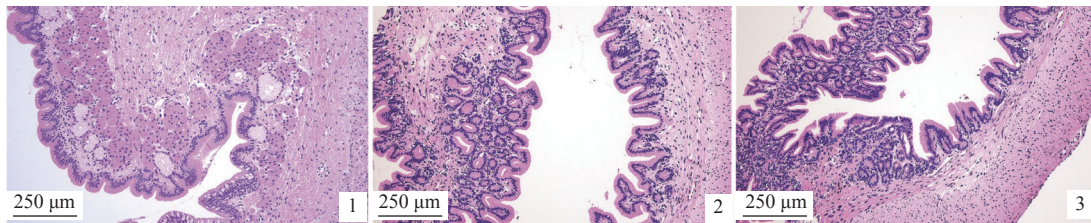


图版 I 饲料维生素 C 含量对大鲵胃壁厚度的影响

1. D1 组, 2. D3 组, 3. D6 组; 下同。M. 黏膜层, Sm. 黏膜下层, ME. 肌层, Se. 浆膜。

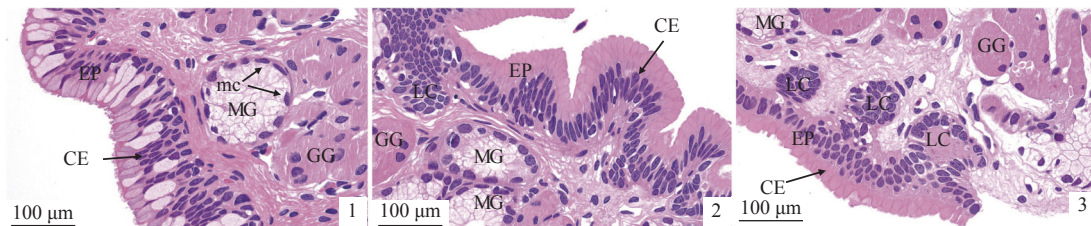
Plate I Effects of dietary vitamin C level on stomach wall thickness of *A. davidianus*

1. D1, 2. D3, 3. D6, the same below. M. mucosa, Sm. submucosa, ME. muscular layer, Se. serosa.



图版 II 饲料维生素 C 含量对大鲵胃绒毛高度的影响

Plate II Effect of feed vitamin C level on the height of gastric villi in the gastric tissue of *A. davidianus*



图版 III 饲料维生素 C 含量对大鲵胃黏膜层结构的影响

EP. 上皮, CE. 柱状上皮, MG. 黏液腺, GG. 胃腺, mc. 黏液细胞, LC. 淋巴样细胞。

Plate III Effect of feed vitamin C level on the structure of gastric mucosa of *A. davidianus*

EP. epidermis, CE. cylindrical epithelium, MG. mucous gland, GG. gastric gland, mc. mucilage cell, LC. lymphoid cell.

2.3 维生素 C 对大鲵肠道消化酶活性和组织形态的影响

大鲵肠道糜蛋白酶、脂肪酶和 Na⁺-K⁺-ATPase 活性均随饲料维生素 C 含量的增加而呈先升后趋于稳定的趋势, 并均在 D4 组达到最强, 分别为 7.62、46.52 和 2.68 U/mg, 较 D1 组分别增强了 37.47%、125.72% 和 61.45% ($P < 0.05$), 但均

在维生素 C 含量为 450~750 mg/kg 时差异不显著 ($P > 0.05$)。维生素 C 对大鲵肠道淀粉酶活性无明显影响 ($P > 0.05$) (表 5)。

维生素 C 可显著增加大鲵肠道肌层厚度及绒毛高度 ($P < 0.05$), 且在 D3 组达到最大值, 分别为 136.45 和 886.71 μm, 均显著高于 D1 组。当维生素 C 含量为 750 mg/kg 时, 肠道肌层厚度与对照组差异不显著 ($P > 0.05$), 而绒毛高度则显著高

表 4 维生素 C 含量对大鲵胃结构的影响

Tab. 4 Effect of vitamin C level on the stomach structure of *A. davidianus* μm

项目 item	饲料维生素C含量 feed vitamin C levels		
	D1 (0 mg/kg)	D3 (300 mg/kg)	D6 (750 mg/kg)
肌层厚度 muscle thickness	663.81±14.611 ^a	736.87±97.05 ^b	783.11±68.71 ^b
绒毛高度 villus height	84.37±9.31 ^a	129.68±35.09 ^b	137.17±42.21 ^b

表 5 饲料维生素 C 添加量对大鲵肠道消化酶活性的影响

Tab. 5 Effect of vitamin C level on intestinal digestive absorptive enzyme activities of *A. davidianus* U/mg

酶 enzyme	饲料维生素C含量 feed vitamin C levels					
	D1 (0 mg/kg)	D2 (150 mg/kg)	D3 (300 mg/kg)	D4 (450 mg/kg)	D5 (600 mg/kg)	D6 (750 mg/kg)
糜蛋白酶 chymotrypsin	4.67±0.14 ^a	6.1±0.4 ^b	6.42±0.73 ^b	7.62±0.36 ^c	7.36±0.37 ^c	7.19±0.24 ^c
脂肪酶 lipase	20.61±0.54 ^a	27.79±2.19 ^b	36.53±2.48 ^c	46.52±2.19 ^d	45.89±3.90 ^d	46.22±0.44 ^d
淀粉酶 amylase	0.22±0.04	0.19±0.01	0.17±0.06	0.18±0.05	0.18±0.04	0.19±0.01
Na ⁺ -K ⁺ -ATPase	1.66±0.01 ^a	2.07±0.01 ^b	2.31±0.01 ^c	2.68±0.13 ^d	2.59±0.07 ^d	2.63±0.14 ^d

于对照组 ($P < 0.05$)。大鲵肠道空腔率随饲料维生素 C 含量的升高呈先降低后趋于稳定的变化趋势, 且在 D3 组达到最小, 与 D6 组差异不显著 ($P > 0.05$), 但显著低于对照组 ($P < 0.05$) (表 6, 图版 IV)。

2.4 饲料维生素 C 对大鲵肝脏功能和组织形态的影响

随着饲料维生素 C 水平的升高, 大鲵肝脏丙二醛 (MDA)、谷草转氨酶 (AST) 和谷丙转氨酶 (ALT) 的活性均呈先降低后趋于稳定的变化趋势, 并均在 D3 组达到最低 ($P < 0.05$), 且 MDA 含量在

维生素 C 添加量为 300~750 mg/kg 时差异不显著 ($P > 0.05$)。AST 及 ALT 活性在维生素 C 添加量为 150~750 mg/kg 时差异不显著 ($P > 0.05$)。过氧化氢酶 (CAT)、总超氧化物歧化酶 (T-SOD)、酸性磷酸酶 (ACP)、碱性磷酸酶 (AKP) 活性则随维生素 C 含量的升高呈先升后降的变化趋势, 且 CAT、T-SOD 和 ACP 活性在 D4 组最高, 较 D1 组分别增加了 77.43%、22.61% 和 41.52% ($P < 0.05$), 而 AKP 活性则在 D3 组最高, 较 D1 组增加了 24.04% ($P < 0.05$) (表 7)。

随着饲料维生素 C 含量的增加, 大鲵肝脏细

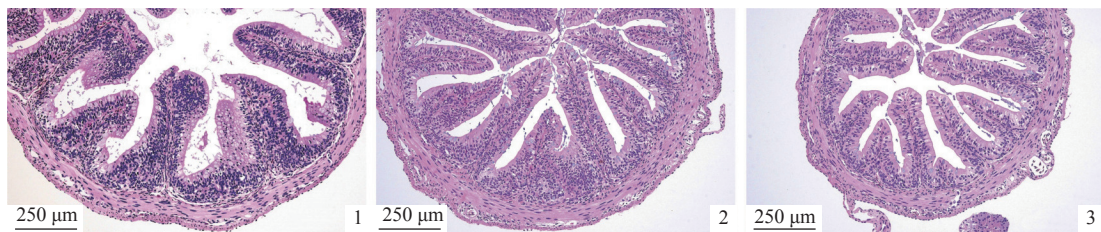
表 6 饲料维生素 C 添加量对大鲵肠道结构的影响

Tab. 6 Effect of vitamin C addition level on the intestinal structure of *A. davidianus*

项目 item	饲料维生素C含量 feed vitamin C levels		
	D1 (0 mg/kg)	D3 (300 mg/kg)	D6 (750 mg/kg)
肌层厚度/μm muscle thickness	124.51±11.41 ^a	136.45±17.05 ^b	129.83±8.71 ^a
绒毛高度/μm villus height	649.93±63.97 ^a	886.71±175.41 ^b	847.64±62.21 ^b
空腔率/% cavity ratio [*]	31.41±4.97 ^b	12.76±3.24 ^a	14.63±6.33 ^a

注: * 空腔率=肠道横切空腔面积/肠道横切面积×100%。

Notes: *. cavity ratio = cross-sectional cavity area of intestine/cross-sectional area of intestine×100%.



图版 IV 饲料维生素 C 添加量对大鲵肠道组织结构的影响

Plate IV Effects of dietary vitamin C level on intestine structure of *A. davidianus*

表 7 维生素 C 含量对大鲵肝脏酶活性的影响

Tab. 7 Effect of vitamin C level on the liver enzymes of *A. davidianus*

项目 item	饲料维生素C含量 feed vitamin C levels					
	D1 (0 mg/kg)	D2 (150 mg/kg)	D3 (300 mg/kg)	D4 (450 mg/kg)	D5 (600 mg/kg)	D6 (750 mg/kg)
抗氧化指标 antioxidant index						
过氧化氢酶/(U/L) CAT	4.52±0.04 ^a	6.21±0.20 ^b	6.78±0.11 ^{bc}	8.02±0.05 ^d	7.47±0.38 ^{cd}	7.54±0.16 ^c
丙二醛/(mmol/L) MDA	14.16±0.90 ^e	10.48±0.47 ^b	7.28±0.21 ^a	8.51±0.11 ^a	8.69±0.16 ^a	8.73±0.19 ^a
总超氧化物歧化酶/(U/mg) T-SOD	54.89±1.23 ^a	60.33±0.21 ^b	63.49±0.22 ^c	67.30±0.10 ^d	63.05±0.16 ^{bc}	64.79±0.92 ^{cd}
免疫指标 immune index						
酸性磷酸酶/(U/L) ACP	5.13±0.50 ^a	5.47±0.78 ^a	6.12±0.95 ^b	7.26±0.71 ^b	6.93±0.53 ^b	6.51±0.61 ^{ab}
碱性磷酸酶/(U/L) AKP	21.63±1.47 ^a	25.51±2.44 ^{ab}	26.83±0.74 ^b	26.35±1.81 ^b	24.36±0.91 ^{ab}	22.61±2.10 ^a
肝脏代谢指标 liver metabolic index						
谷草转氨酶/(U/L) AST	16.54±0.46 ^b	13.83±0.96 ^a	13.45±0.60 ^a	14.41±1.27 ^a	14.72±0.89 ^a	14.91±0.76 ^a
谷丙转氨酶/(U/L) ALT	19.09±0.67 ^b	18.74±0.63 ^{ab}	16.29±0.32 ^a	16.87±0.26 ^a	17.63±1.49 ^{ab}	17.79±0.93 ^{ab}

胞染色明显较深, D1 组细胞空泡化较为严重, 肝脏肝小叶结构松散, 中央静脉及汇管区周围出现中重度淋巴细胞浸润, 可见大量胞质退化的淋巴细胞及血细胞淤积, 肝巨噬细胞较少, D3 组则出现明显好转, 肝小叶结构紧致, 肝细胞呈辐射状紧密排列, 错落有致, 中央静脉附近淋巴细胞明显减少, 肝巨噬细胞数量明显增加。D6 组淋巴细胞浸润现象少于 D1 组而多于 D3 组 (图版 V)。

2.5 维生素 C 对大鲵胰腺消化酶活性的影响

大鲵胰腺糜蛋白酶和脂肪酶活性都随着饲料维生素 C 含量的增加而呈先上升后稳定的趋势

($P < 0.05$), 糜蛋白酶活性在 D3 组最强, 为 8.81 U/mg, 脂肪酶活性在 D4 组最强, 为 52.53 U/mg。且糜蛋白酶活性在维生素 C 含量为 300~750 mg/kg 时差异不显著 ($P > 0.05$), 脂肪酶活性在维生素 C 含量为 450~750 mg/kg 时差异不显著 ($P > 0.05$)。维生素 C 对淀粉酶活性无显著影响 ($P > 0.05$) (表 8)。

3 讨论

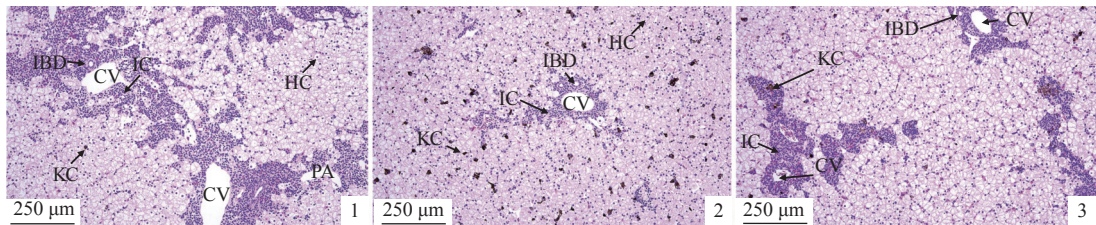
3.1 维生素 C 对大鲵胃消化酶活性和组织形态的影响

饲料中营养物质的种类、来源和数量影响水

表 8 维生素 C 含量对大鲵胰腺消化酶活性的影响

Tab. 8 Effect of vitamin C level on the activities of digestive enzymes in the pancreas of *A. davidianus* U/mg

酶 enzyme	饲料维生素C含量 feed vitamin C levels					
	D1 (0 mg/kg)	D2 (150 mg/kg)	D3 (300 mg/kg)	D4 (450 mg/kg)	D5 (600 mg/kg)	D6 (750 mg/kg)
糜蛋白酶 chymotrypsin	4.23±0.16 ^a	6.81±0.29 ^b	8.81±0.32 ^c	8.51±0.41 ^c	8.58±0.31 ^c	8.16±1.0 ^{bc}
脂肪酶 lipase	37.38±1.59 ^a	39.88±0.65 ^{ab}	41.63±0.68 ^b	52.53±0.88 ^c	50.12±1.81 ^{bc}	50.96±5.72 ^{bc}
淀粉酶 amylase	0.62±0.04	0.64±0.03	0.59±0.07	0.58±0.04	0.59±0.05	0.62±0.03



图版 V 饲料维生素 C 添加量对大鲵肝脏组织结构的影响

CV. 中央静脉, PA. 汇管区, IC. 淋巴细胞, IBD. 小叶间胆管, KC. 肝巨噬细胞, HC. 肝细胞。

Plate V Effects of dietary vitamin C level on liver structure of *A. davidianus*

CV. central vein, PA. portal area, IC. lymphocytes, IBD. interlobular bile duct, KC. kupffer cells, HC. hepatic cells.

产动物消化酶的活性。有胃动物对食物的消化过程分为胃对蛋白质变性和胃蛋白酶作用。因此, 胃是有胃动物消化营养物质的主要场所, 胃内相关酶活性是反映其消化能力的重要指标^[3]。胃壁细胞内 H^+-K^+-ATP 酶又称为胃质子泵或酸泵, 它激活后可依赖 ATP 分解释放的能量将 K^+ 泵入胃壁细胞内, 同时将 H^+ 分泌入小管腔, 是胃泌酸能力的重要功能性评价指标, 可起到调节胃内酸碱度的作用^[5]。胃蛋白酶是一种消化性蛋白酶, 由胃黏膜主细胞分泌的胃蛋白酶原, 经胃酸或者胃蛋白酶刺激后形成有活性的蛋白酶。可将饲料蛋白质分解为小肽片段。本研究表明, 维生素 C 可以显著影响大鲵胃组织的 H^+-K^+-ATP 酶活性及胃蛋白酶活性 ($P<0.05$), 大鲵胃 H^+-K^+-ATP 酶和胃蛋白酶活性均随维生素 C 含量的增加呈先升后降的趋势, 且均在维生素 C 含量为 300 mg/kg 时活性最强, 大鲵的增重率则在维生素 C 添加量为 450 mg/kg 时最高, 但维生素 C 含量大于 300 mg/kg 时的差异不显著 ($P>0.05$)。与对尼罗罗非鱼 (*Oreochromis niloticus*)^[6]、条石鲷 (*Oplegnathus fasciatus*)^[7] 和青石斑鱼 (*Epinephelus awoara*)^[8] 的研究结果基本一致。说明维生素 C 的添加促进了胃中消化酶的活性, 提高了对饲料营养物质的消化和吸收, 促进了大鲵的生长。可能是因为维生素 C 其分子中第 2、3 位上两个相邻的烯醇式羟基极易解离而释放出 H^+ , 因此摄入适量维生素 C 可降低胃内酸碱度, 同时可促进动物胃酸分泌 (过多摄入会引起胃酸分泌过多)^[9], 从而降低胃液的 pH 值, 增强胃蛋白酶活性, 提高胃对饲料的消化吸收能力, 提高大鲵的生长性能。

消化器官是营养物质消化和吸收的结构基础, 包括消化道以及连附的消化腺, 对大鲵而言, 胃是消化的主要器官, 因此, 其结构完整和功能正常对消化酶分泌和功能的充分发挥及后续肠道营养物质的充分吸收具有重要作用^[10]。本研究, 随着维生素 C 添加量的提高, 大鲵胃壁肌层厚度和绒毛高度均显著增加。王贞杰等^[3]报道, 饲料中维生素 C 缺乏时圆斑星鲈 (*Verasper variegatus*) 幼鱼消化器官的发育较适量组差, 与本研究相一致。说明适量的维生素 C 添加量有助于提升有胃动物胃组织的生长发育并促进其功能的正常发挥。

3.2 维生素 C 对大鲵肠道消化酶活性和组织形态的影响

研究发现, 外源维生素 C 在普安银鲫的早期

发育中能显著提高胰蛋白酶、淀粉酶和脂肪酶活性, 并促进蛋白质的沉积^[4], 显著提高圆斑星鲈肠道消化酶的活性, 并促进蛋白质的沉积^[3]。本研究中, 维生素 C 的添加量也影响大鲵肠道糜蛋白酶、脂肪酶、淀粉酶和 Na^+-K^+-ATP 酶的活性。适量的维生素 C 可显著增强大鲵肠道糜蛋白酶和肠道脂肪酶的活性, 促进饲料中营养物质在体内沉积, 提高其生长性能。Mitra 等^[2]研究表明, 添加 750~2 000 mg/kg 的维生素 C 能够提高孵化 15 d 之内的印度鲮肠道蛋白酶、脂肪酶和淀粉酶的活性, 这与本研究结果相似。王文辉等^[11]认为在一定程度上添加高剂量的维生素 C 能显著提高黄颡鱼 (*Pelteobagrus fulvidraco*) 肠道蛋白酶和淀粉酶的活性, 但其脂肪酶的活性则与维生素 C 添加量呈负效应关系。与本研究结果有一定的差异, 可能与养殖品种、饲料营养组成等不同有关。肠道中的 Na^+-K^+-ATP 酶是存在于细胞膜上的一种膜蛋白, 在动物的能量代谢、物质转运、信号传递等方面均发挥着重要作用。钱佳慧等^[12]认为 Na^+-K^+-ATP 酶活性与肠道的消化吸收能力有直接关系。本研究中, 大鲵肠道 Na^+-K^+-ATP 酶活性随着维生素 C 含量的增加呈先升高后降低的变化趋势, 说明适宜的维生素 C 含量可以提高其肠道 Na^+-K^+-ATP 酶活性和大鲵消化能力, 从而促进饲料营养物质吸收、沉积。相似的结果在建鲤 (*Cyprinus carpio* var. *jian*) 幼鱼对于维生素 A^[13]、泛酸^[14]、烟酸^[15] 及齐口裂腹鱼 (*Schizothorax prenanti*)^[16] 对于核黄素等营养物质的研究也有所报道。

肠道也是动物吸收营养物质的主要场所, 动物主要通过肠上皮细胞的肠绒毛吸收营养物质^[17], 满足其生长发育的需要。水产动物肠道绒毛高度可以反映肠道对营养物质的吸收能力。绒毛高度越高、数量越多, 肠道的吸收面积越大。肠壁肌层厚度影响营养物质的吸收利用率^[18], 本研究中, 维生素 C 添加量为 300 mg/kg 时大鲵肠道绒毛高度、肌层厚度显著高于其他组, 说明适宜的维生素 C 含量能有效促进其肠道绒毛高度和肌层厚度的增加, 而维生素 C 的缺乏或过量不利于大鲵肠道的生长发育, 从而影响对营养物质的消化和吸收, 影响大鲵的生长。

3.3 维生素 C 对大鲵肝脏功能和组织形态的影响

参与清除水产动物机体过量活性氧 (ROS) 的抗氧化系统主要包括酶性防御系统和非酶性防御

系统。正常生理情况下, 机体内 ROS 的产生和清除由于抗氧化系统的存在而维持动态平衡。但当水产动物受到氧化应激甚至炎性损伤时, 会导致体内氧化/抗氧化平衡失调, 使代谢产生的过量活性 ROS 存在于机体中并攻击细胞膜磷脂双分子层多不饱和脂肪酸, 造成脂质过氧化而最终代谢生成 MDA, 故常将机体内 MDA 相对含量作为衡量机体是否受到氧化损伤的重要指标之一^[7]。在酶促系统中, SOD 可以将呼吸链产生的超氧阴离子转化成 H_2O_2 和 O_2 , 减轻 PUFA 过氧化引起的自由基对组织和细胞的损伤。MDA 则是脂肪过氧化的副产物, 其水平的高低可直接判定机体抗氧化程度, MDA 在机体内积累过多还会导致致死效应和组织损伤^[19]。本研究中, 随着维生素 C 添加量的升高, 大鲵肝脏中 CAT、T-SOD 活性呈先上升后下降的变化趋势; MDA 呈降低后趋于稳定的变化趋势。说明适量的维生素 C 可以增强大鲵的抗氧化能力。与对团头鲂 (*Megalobrama amblycephala*)^[20]、大口黑鲈 (*Micropterus salmoides*)^[21] 血清 SOD 活性的研究结果基本一致。吴凡等^[22]发现, 随着维生素 C 添加量的升高, 吉富罗非鱼血清和肌肉中 SOD 和 CAT 活性逐渐增加, 而 MDA 含量则呈下降的趋势。Zhou 等^[23]研究表明, 添加不同梯度维生素 C 可显著增强军曹鱼 (*Rachycentron canadum*) 幼鱼肝脏和肌肉的抗氧化能力。日本鳗鲡 (*Anguilla japonica*) 血清 SOD 活性随饲料维生素 C 含量的增加而显著升高^[24]。以上研究与本研究结果有一定的差异, 可能是由于养殖品种不同及维生素 C 的添加量不同所致。

碱性磷酸酶广泛存在于高等动物的各个组织中, 是生物体内一种重要的代谢调控酶, 直接参与磷酸基团的转移和钙磷代谢, 在水产动物对营养物质的吸收与利用过程中发挥着重要的作用。饲料的营养成分组成的改变可直接影响动物体内碱性磷酸酶的活性。同时, 碱性磷酸酶能够通过改变病原体的表面结构, 增强被侵袭机体对病原体的识别和吞噬能力, 有助于提高动物体的抗病力^[10]。酸性磷酸酶是高等动物体内巨噬细胞溶酶体的标志酶, 是溶酶体的重要组成部分, 在血细胞进行吞噬和包囊反应中, 会伴随有酸性磷酸酶的释放^[25]。同碱性磷酸酶一样, 酸性磷酸酶也参与动物体内磷酸基团的转移和代谢。本研究中,

大鲵肝脏酸性磷酸酶、碱性磷酸酶活性则均随维生素 C 添加量的增加而呈先上升后下降的变化趋势, 这与在黑棘鲷 (*Acanthopagrus schlegelii*)^[26]、半滑舌鲷 (*Cynoglossus semilaevis*)^[27]、胡子鲇 (*Claris fuscus*)^[9] 的维生素添加量研究中的发现基本一致。

血浆谷丙转氨酶和谷草转氨酶属于细胞内酶, 正常条件下受细胞膜的屏障保护不易渗出, 当鱼类肝细胞受损或器官功能障碍发生时, 细胞内转氨酶释放到血液, 因此血清转氨酶的变化可以评价肝细胞受损的程度^[28]。本研究中, 添加维生素 C 后大鲵血浆的谷草转氨酶和谷丙转氨酶活性显著低于对照组, 这与对大菱鲆 (*Scophthalmus maximus*)^[29]、珍珠龙胆石斑鱼 [*E. fuscoguttatus*(♀)×*E. lanceolatu*(♂)]^[30] 等的研究结果基本一致。说明适量的维生素 C 可降低动物血清的谷草转氨酶和谷丙转氨酶活性, 发挥抗氧化的功能。适量维生素 C 还可减少炎症细胞因子的产生, 保持胁迫下肝细胞的完整性^[31], 维护动物肝脏健康。

维生素 C 是一种有效的临床护肝药物, 具有提高细胞免疫, 降低细胞炎症浸润^[28], 促进肝脏原代细胞生长, 提高成活率的效果^[32]。本研究中, 随着饲料维生素 C 含量的增加, 大鲵肝脏细胞的大小没有显著变化, 但高浓度实验组肝脏组织中小而深的细胞核显著增多。细胞核是细胞的调节中心, 一般而言, 大而淡的核 (浓染色质少) 提示细胞活性较高, 小而深的核 (浓缩染色质较多) 提示细胞活性有限或降低。随着维生素 C 添加量的提高, 大鲵肝脏炎症浸润现象有所好转。说明适量维生素 C 对肝脏细胞有保护作用, 与 Sheikhzadeh 等^[33] 在大鼠上的研究结果基本一致, 但其保护机制还需进一步研究。

3.4 维生素 C 对大鲵胰腺消化酶活性的影响

胰腺是水产动物分泌消化酶的主要器官。胰腺的消化酶活性反映了胰腺分泌消化酶的能力^[34]。而消化酶活性的强弱也决定了动物对营养物质的吸收能力, 影响其生长速率。研究发现, 泛酸^[13]、烟酸^[14] 等维生素均可提高建鲤幼鱼胰脏胰蛋白酶、糜蛋白酶、脂肪酶和淀粉酶的活性。本研究中, 大鲵胰脏糜蛋白酶、脂肪酶活性均随维生素 C 添加量的增加呈先上升后下降的变化趋势, 与大鲵增重率的变化趋势一致。说明适量的维生素 C 可提高大鲵胰腺消化酶活性, 提高其对饲料营养物质的消化和利用率。

4 结论

饲料中添加适量维生素 C 可以明显增强大鲵幼体消化酶活性, 改善消化道组织结构, 增强其对饲料营养物质的消化利用效率, 从而提高肝脏的抗氧化机能, 有效保护肝脏健康。

(作者声明本文无实际或潜在的利益冲突)

参考文献 (References):

- [1] 艾庆辉, 麦康森, 王正丽, 等. 维生素C对鱼类营养生理和免疫作用的研究进展[J]. 水产学报, 2005, 29(6): 857-861.
- Ai Q H, Mai K S, Wang Z L, *et al.* Effects of vitamin C on nutritional physiology and immunity in fish: a review[J]. Journal of Fisheries of China, 2005, 29(6): 857-861 (in Chinese).
- [2] Mitra G, Mukhopadhyay P K, Ayyappan S. Modulation of digestive enzyme activities during ontogeny of *Labeo rohita* larvae fed ascorbic acid enriched zooplankton[J]. Comparative Biochemistry and Physiology-Part A: Molecular & Integrative Physiology, 2008, 149(4): 341-350.
- [3] 王贞杰, 叶保民, 常青, 等. 维生素C对圆斑星鲈早期发育的影响[J]. 渔业科学进展, 2018, 39(2): 96-103.
- Wang Z J, Ye B M, Chang Q, *et al.* Effects of vitamin C on early development of spotted halibut (*Verasper variegatus*)[J]. Progress in Fishery Sciences, 2018, 39(2): 96-103 (in Chinese).
- [4] 蒋左玉, 姚俊杰, 熊铎龙. 普安银鲫早期发育过程中消化酶活性变化及外源维生素C对其的影响[J]. 动物营养学报, 2014, 26(5): 1246-1253.
- Jiang Z Y, Yao J J, Xiong H L. The variation of digestive enzyme activities of *Carassius auratus* during early development and the effects of exogenous vitamin C[J]. Chinese Journal of Animal Nutrition, 2014, 26(5): 1246-1253 (in Chinese).
- [5] Shin J M, Munson K, Vagin O, *et al.* The gastric HK-ATPase: Structure, function, and inhibition[J]. Pflügers Archiv-European Journal of Physiology, 2009, 457(3): 609-622.
- [6] Huang F, Jiang M, Wen H, *et al.* Dietary vitamin C requirement of genetically improved farmed tilapia, *Oreochromis niloticus*[J]. Aquaculture Research, 2016, 47(3): 689-697.
- [7] Wang X J, Kim K W, Bai S C, *et al.* Effects of the different levels of dietary vitamin C on growth and tissue ascorbic acid changes in parrot fish (*Oplegnathus fasciatus*)[J]. Aquaculture, 2003, 215(1-4): 203-211.
- [8] Lin M F, Shiao S Y. Requirements of vitamin C (L-ascorbyl-2-monophosphate-Mg and L-ascorbyl-2-monophosphate-Na) and its effects on immune responses of grouper, *Epinephelus malabaricus*[J]. Aquaculture Nutrition, 2004, 10(5): 327-333.
- [9] 李桂峰, 钱沛锋, 孙际佳, 等. 维生素C对胡子鲇 *Claris fuscus* 细胞活性和血清因子的影响[J]. 中山大学学报(自然科学版), 2005, 44(5): 75-78,83.
- Li G F, Qian P F, Sun J J, *et al.* Effects of vitamin C on cellular activities and serum factors of *Claris fuscus*[J]. Acta Scientiarum Naturalium Universitatis Sunyatseni, 2005, 44(5): 75-78,83 (in Chinese).
- [10] Kamal A F, Abubakar I, Salamah T. Alkaline phosphatase, lactic dehydrogenase, inflammatory variables and apparent diffusion coefficients from MRI for prediction of chemotherapy response in osteosarcoma. A cross sectional study[J]. Annals of Medicine and Surgery, 2021, 64: 102228.
- [11] 王文辉, 王吉桥, 程鑫, 等. 不同剂型维生素C对黄颡鱼生长和几种免疫指标的影响[J]. 中国水产科学, 2006, 13(6): 951-958.
- Wang W H, Wang J Q, Cheng X, *et al.* Effects of dietary vitamin C levels and sources on growth and immunity of juvenile yellow catfish *Pelteobagrus fulvidraco* (Richardson)[J]. Journal of Fishery Sciences of China, 2006, 13(6): 951-958 (in Chinese).
- [12] 钱佳慧, 栗志民, 陈树河. 温度和盐度对华贵栉孔扇贝幼贝淀粉酶和Na⁺/K⁺-ATP酶活性的联合效应[J]. 水产科学, 2015, 34(5): 269-276.
- Qian J H, Li Z M, Chen S H. Synergistic effects of temperature and salinity on activities of amylase and Na⁺/K⁺-ATPase in juvenile scallop *Chlamys nobilis* (Reeve)[J]. Fisheries Science, 2015, 34(5): 269-276 (in Chinese).
- [13] Yang Q H, Zhou X Q, Jiang J, *et al.* Effect of dietary vitamin A deficiency on growth performance, feed utilization and immune responses of juvenile Jian carp (*Cyprinus carpio* var. Jian)[J]. Aquaculture Research, 2008, 39(8): 902-906.
- [14] 文泽平. 泛酸对幼建鲤消化吸收功能和免疫功能的影响

- 响 [D]. 成都: 四川农业大学, 2008.
- Wen Z P. Effect of pantothenic acid on functions of digestion, absorption and immune of juvenile Jian carp (*Cyprinus carpio* var. Jian)[D]. Chengdu: Sichuan Agricultural University, 2008 (in Chinese).
- [15] 向阳. 烟酸对幼建鲤消化能力和免疫功能的影响 [D]. 成都: 四川农业大学, 2008.
- Xiang Y. Effects of dietary niacin on digestive and immune function of juvenile Jian carp (*Cyprinus Carpio* Var. Jian)[D]. Chengdu: Sichuan Agricultural University, 2008 (in Chinese).
- [16] 杨理想, 向泉, 周兴华, 等. 核黄素对齐口裂腹鱼生长性能、体组成、免疫及抗氧化能力的影响[J]. 水产学报, 2020, 44(5): 836-844.
- Yang L X, Xiang X, Zhou X H, *et al.* Effects of riboflavin on growth performance, body composition, immunity and antioxidant capacity of *Schizothorax prenanti*[J]. Journal of Fisheries of China, 2020, 44(5): 836-844 (in Chinese).
- [17] 章世元, 徐建超, 张杰, 等. 新型发酵豆粕对断奶仔猪生长性能及胃肠道发育的影响[J]. 畜牧与兽医, 2009, 41(7): 20-23.
- Zhang S Y, Xu J C, Zhang J, *et al.* Effects of new fermented soybean meal on growth performance and development of gastrointestinal tract in weaned piglets[J]. Animal Husbandry & Veterinary Medicine, 2009, 41(7): 20-23 (in Chinese).
- [18] Uda K, Tsujikawa T, Fujiyama Y, *et al.* Rapid absorption of luminal polyamines in a rat small intestine *ex vivo* model[J]. Journal of Gastroenterology and Hepatology, 2003, 18(5): 554-559.
- [19] 刘海燕, 雷武, 朱晓鸣, 等. 饲料中不同维生素C含量对长吻鮠的影响[J]. 水生生物学报, 2009, 33(4): 682-689.
- Liu H Y, Lei W, Zhu X M, *et al.* Effects of different dietary vitamin c levels on Chinese longsnout catfish (*Leiocassis longirostris* Gunther)[J]. Acta Hydrobiologica Sinica, 2009, 33(4): 682-689 (in Chinese).
- [20] 万金娟, 刘波, 戈贤平, 等. 维生素C对团头鲂幼鱼生长、血液学及肌肉理化指标的影响[J]. 上海海洋大学学报, 2013, 22(1): 112-119.
- Wan J J, Liu B, Ge X P, *et al.* Effects of dietary vitamin C on growth performance, hematology and muscle physiochemical indexes of juvenile Wuchang bream (*Megalobrama amblycephala*)[J]. Journal of Shanghai Ocean University, 2013, 22(1): 112-119 (in Chinese).
- [21] Chen Y J, Yuan R M, Liu Y J, *et al.* Dietary vitamin C requirement and its effects on tissue antioxidant capacity of juvenile largemouth bass, *Micropterus salmoides*[J]. Aquaculture, 2015, 435: 431-436.
- [22] 吴凡, 文华, 蒋明, 等. 饲料维生素C水平对吉富罗非鱼生长性能、肌肉品质和抗氧化功能的影响[J]. 中国水产科学, 2015, 22(1): 79-87.
- Wu F, Wen H, Jiang M, *et al.* Effect of dietary vitamin C on growth performance, flesh quality and antioxidant function in genetically improved farmed tilapia[J]. Journal of Fishery Sciences of China, 2015, 22(1): 79-87 (in Chinese).
- [23] Zhou Q C, Wang L G, Wang H L, *et al.* Effect of dietary vitamin C on the growth performance and innate immunity of juvenile cobia (*Rachycentron canadum*)[J]. Fish & Shellfish Immunology, 2012, 32(6): 969-975.
- [24] Shahkar E, Yun H, Kim D J, *et al.* Effects of dietary vitamin C levels on tissue ascorbic acid concentration, hematology, non-specific immune response and gonad histology in broodstock Japanese eel, *Anguilla japonica*[J]. Aquaculture, 2015, 438: 115-121.
- [25] Gutman A B, Gutman E B. An "acid" phosphatase occurring in the serum of patients with metastasizing carcinoma of the prostate gland[J]. The Journal of Clinical Investigation, 1938, 17(4): 473-478.
- [26] 王秀英. 饵料维生素C对黑鲟仔鱼生长和体组织生化指标的影响 [D]. 杭州: 浙江大学, 2004.
- Wang X Y. Effects of dietary vitamin C on growth performance and tissue biochemical index of juvenile black seabream (*Sparus macrocephalus*)[D]. Hangzhou: Zhejiang University, 2004 (in Chinese).
- [27] 李华, 王小洁, 麦康森, 等. 饲料维生素C添加量对半滑舌鲷幼鱼存活、生长、及组织中抗坏血酸含量的影响[J]. 中国海洋大学学报, 2012, 42(1-2): 75-80.
- Li H, Wang X J, Mai K S, *et al.* Effects of the different levels of dietary vitamin C on survival, growth and tissue ascorbic acid concentration in tonguefish *Cynoglossus semilaevis*[J]. Periodical of Ocean University of China, 2012, 42(1-2): 75-80 (in Chinese).
- [28] 曹丽萍, 贾睿, 丁炜东, 等. 建鲤急性肝损伤模型的建立及当归提取物的保肝和抗氧化作用研究[J]. 大连海洋大学学报, 2012, 27(6): 551-557.
- Cao L P, Jia R, Ding W D, *et al.* Establishment of the

- acute hepatic injury model and antioxidant effects of extract from *Angelica sinensis* in common carp *Cyprinus carpio* var. Jian[J]. *Journal of Dalian Ocean University*, 2012, 27(6): 551-557 (in Chinese).
- [29] 常青, 梁萌青, 王印庚, 等. 饲料Vc对大菱鲆非特异性免疫力的影响[J]. *海洋水产研究*, 2005, 26(5): 22-26.
Chang Q, Liang M Q, Wang Y G, *et al.* Effect of dietary vitamin C on non-specific immunity of turbot (*Scophthalmus maximus*)[J]. *Marine Fisheries Research*, 2005, 26(5): 22-26 (in Chinese).
- [30] Ebi I, Yong S K, Lim L S, *et al.* Dietary ascorbic acid requirement for the optimum growth performances and normal skeletal development in juvenile hybrid grouper, *Epinephelus fuscoguttatus* × *Epinephelus lanceolatus*[J]. *Journal of King Saud University-Science*, 2018, 30(4): 493-499.
- [31] 秦启伟, 吴灶和, 周永灿, 等. 饵料维生素C对青石斑鱼的非特异性免疫调节作用[J]. *热带海洋*, 2000, 19(1): 58-63.
Qin Q W, Wu Z H, Zhou Y C, *et al.* Non-specific immunomodulatory effects of dietary vitamin C on grouper *Epinephelus awoara*[J]. *Tropic Oceanology*, 2000, 19(1): 58-63 (in Chinese).
- [32] 徐维娜, 刘文斌, 邵仙萍, 等. 维生素C对异育银鲫原代肝脏细胞活性及抗敌百虫氧化胁迫的影响[J]. *水产学报*, 2011, 35(12): 1849-1856.
Xu W N, Liu W B, Shao X P, *et al.* Effect of ascorbic acid on hepatocytes viability and antioxidant capability of crucian carp (*Carassius auratus gibelio*) *in vitro*[J]. *Journal of Fisheries of China*, 2011, 35(12): 1849-1856 (in Chinese).
- [33] Sheikhzadeh N, Tayefi-Nasrabadi H, Oushani A K, *et al.* Effects of *Haematococcus pluvialis* supplementation on antioxidant system and metabolism in rainbow trout (*Oncorhynchus mykiss*)[J]. *Fish Physiology and Biochemistry*, 2012, 38(2): 413-419.
- [34] 黄瑾, 熊邦喜, 陈洁, 等. 鱼类消化酶活性及其影响因素的研究进展[J]. *湖南农业科学*, 2011(5): 129-131,141.
Huang J, Xiong B X, Chen J, *et al.* Research advances in digestive enzyme of fish and its influencing factors[J]. *Hunan Agricultural Sciences*, 2011(5): 129-131,141 (in Chinese).

Effects of vitamin C on the structure and function of the digestive system of *Andrias davidianus*

YANG Lixiang¹, XU Hangzhong¹, LIU Changjiang¹, WANG Guilong¹, AI Yi¹,
JIANG Wansheng², LUO Qinghua², LI Hong³, LUO Li¹, XIANG Xiao^{1*}

(1. Key Laboratory of Freshwater Fish Reproduction and Development, Ministry of Education,
College of Fisheries, Southwest University, Chongqing 402460, China;

2. Hunan Engineering Laboratory for Chinese Giant Salamander's Resource Protection and Comprehensive Utilization,
Jishou University, Zhangjiajie 427000, China;

3. Chongqing Fishery Technology Promotion Station, Chongqing 400000, China)

Abstract: This experiment aims to study the effect of vitamin C on the growth performance of *Andrias davidianus* and the structure and function of various organs in the digestive system. Using fish meal, chicken meal, etc. as the protein source and fish oil as the fat source to prepare *A. davidianus* basal feed, the basal feed was added with 0, 150, 300, 450, 600 and 750 mg/kg of vitamin C (vitamin C phosphate 35% content), formulated into 6 kinds of test feeds with isonitrogen and isolipids, and the initial body weight of (34.14±0.15) g juvenile *A. davidianus* was reared. The results showed that: the increase in the weight gain rate (WGR) of *A. davidianus*'s vitamin C addition level showed a trend of first increasing and then becoming stable, reaching the maximum when the vitamin C level was 450 mg/kg, which was 102.04%. With the increase of vitamin C level, the activities of pepsin and H⁺-K⁺-ATPase of *A. davidianus* both increased first and then decreased; and reached the strongest when the vitamin C level was 300 mg/kg; intestinal chymotrypsin, lipase and activity of Na⁺-K⁺-ATPase increased with the increase of vitamin C level and showed a trend of first rising and then tending to be stable, and both reached the strongest when the vitamin C level was 450 mg/kg ($P<0.05$); it was found through observation of tissue sections when the vitamin C level is 300 mg/kg that it is more conducive to the development of the gastric and intestinal muscle layer and villi of *A. davidianus* ($P<0.05$); with the increase of vitamin C level, the activities of CAT, T-SOD, ACP and AKP in the liver of *A. davidianus* all showed the trend of rising first and then falling. The activity of MDA, AST and ALT showed the opposite trend of change. Moreover, with the addition of vitamin C, the infiltration of inflammatory cells in the liver of *A. davidianus* was significantly reduced, and the number of macrophages was significantly increased. In summary, proper amount of vitamin C can effectively improve the structure of the digestive tract of *A. davidianus*, enhance its digestive enzyme activity, improve its growth performance, enhance liver anti-oxidant capacity, and effectively protect liver health.

Key words: *Andrias davidianus*; vitamin C; growth; digestion and absorption; tissue structure

Corresponding author: XIANG Xiao. E-mail: xiangx@126.com

Funding projects: Chongqing Social Livelihood Science and Technology Innovation Project (cstc2016shmszx80084); Chongqing Ecological Fishery Industry Technology System (2019)